5. APT Fortbildungsseminar

Bildqualität und Dosis in der digitalen Mammographie

Klaus-Peter Hermann

Abteilung Röntgendiagnostik I
(Leiter: Prof. Dr. E. Grabbe)
Universitätsklinikum Göttingen

Senographe 2000 D

GE Medical Systems

•*Anodenmaterial*	Mo/Rh
• *Brennfleckgröße*	0,3
• *Filtermaterial*	Mo/Rh
• *Raster*	
• *Bildempfänger*	a-Si Detektor

Festkörperdetektor aus amorphem Silizium

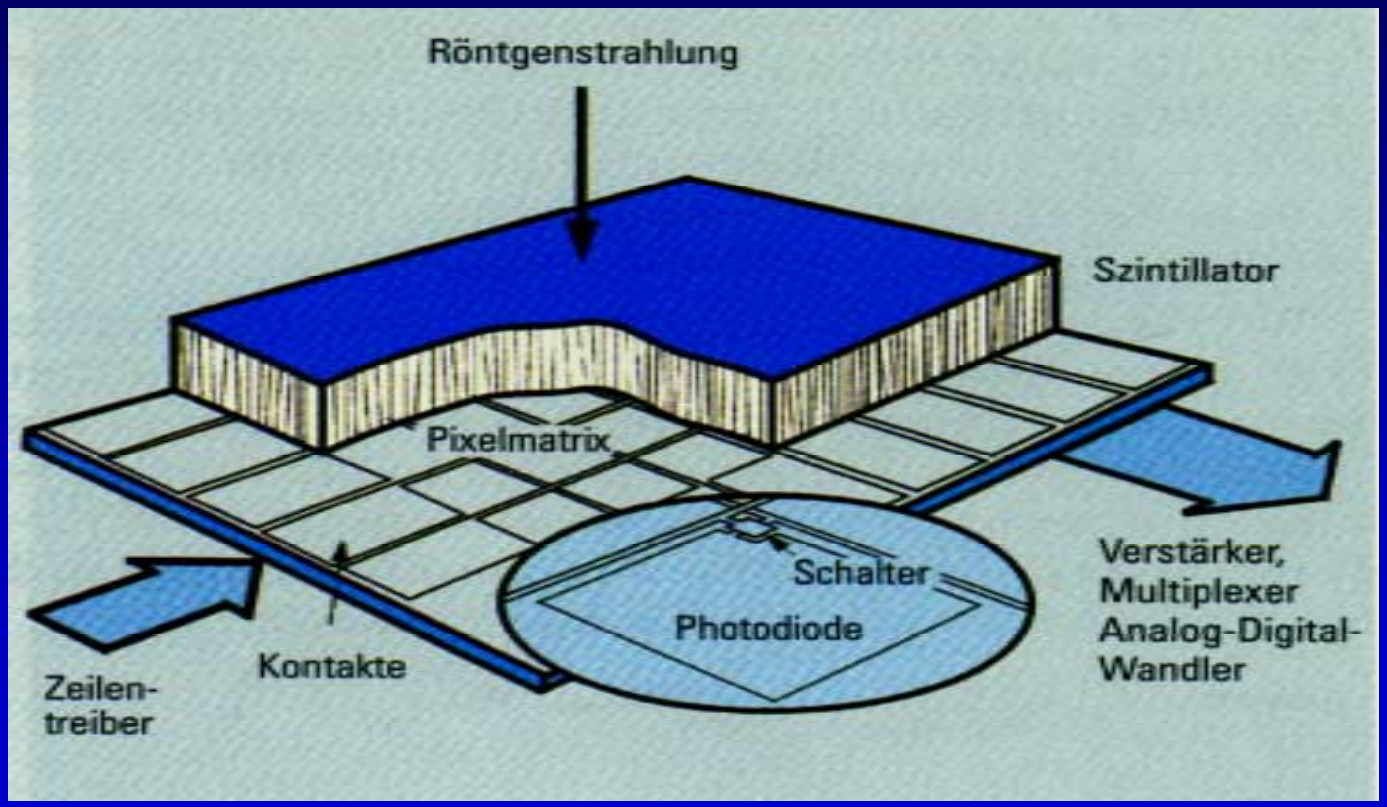

Kenngrößen des Detektors

Detektortyp	amorphes Silizium
Szintillator	Cäsiumjodid
aktive Feldgröße	19 cm x 23 cm
Detektormatrix	1.900 x 2.300
Pixelgröße	100 µm
effektive Quantenausnutzung	55% (28 kV, 0 Lp/mm)
Dynamikumfang	> 1:10.000
Speichertiefe	14 bit
Ortsauflösung	~ 5 Lp/mm

Visuelle Ortsauflösung

- Die Ortsauflösung im Hochkontrast kann nicht das allein maßgebende Kriterium für die Beurteilung eines Mammographiesystems sein.
- Entscheidend ist die Erkennbarkeit von Niedrig-kontrastobjekten vor einem Hintergrund mit deutlichem anatomischen Rauschen.

Kontrast-Detail Erkennbarkeit

- Daher ist die (Niedrig-) Kontrastauflösung des Systems von besonderer Bedeutung.
- Ermittelt wird die Kontrastauflösung als der kleinste Strahlenkontrast, der für ein Bilddetail bestimmter Größe noch einen visuell erkennbaren Unterschied im Bild erzeugt.

Kontrastauflösung

vergleichende Phantomstudie

konventionell :	digital :
Senographe DMR	Senographe 2000 D
Film-Folien-System	a-Si Flachdetektor

CDMAM-Phantom + 30 mm PMMA
optimale „SFM-Dosis“

CDMAM - Phantom



Kontrastauflösung

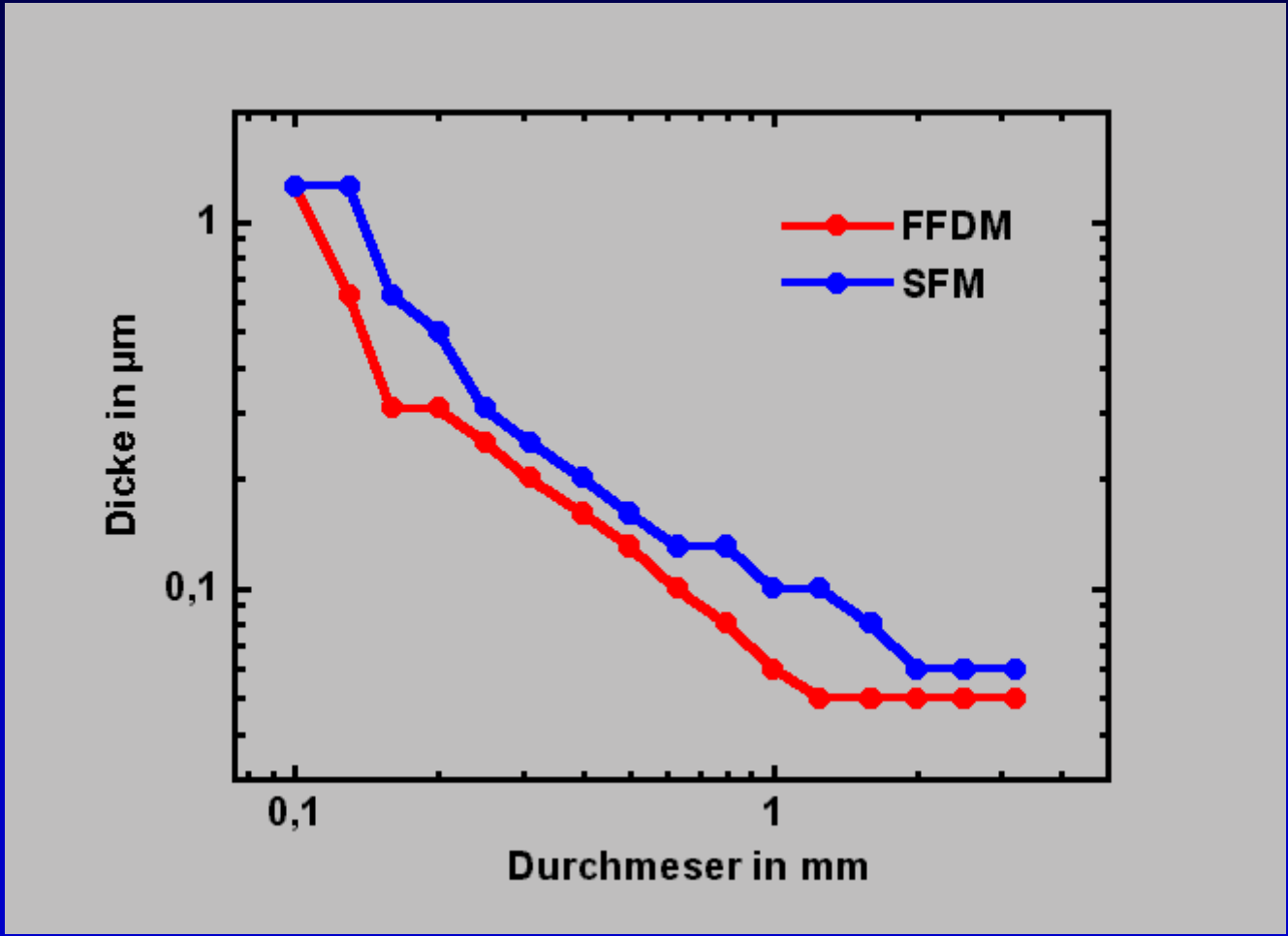

m = 1,1
FDA = 660 mm
FOA = 635 mm

27 kV
Mo/Mo
90 mAs

CDMAM +
30 mm PMMA

Ergebnisse

- Die (Niedrig-) Kontrastauflösung der digitalen Vollfeldmammographie war bei gleicher Dosis unabhängig von der Phantomdicke besser als die der Film-Folien-Mammographie.
- Die Kontrastauflösung der konventionellen Technik wurde von der digitalen Mammographie bereits mit einer um 30% reduzierten Dosis erreicht.

Mikrokalkdetektion

vergleichende Phantomstudie

konventionell :	digital :
Senographe DMR	Senographe 2000 D
Film-Folien-System	a-Si Flachdetektor

anthropomorphes Mammaphantom
ROC-Analyse

anthropomorphes Phantom



Mikrokalkdetektion

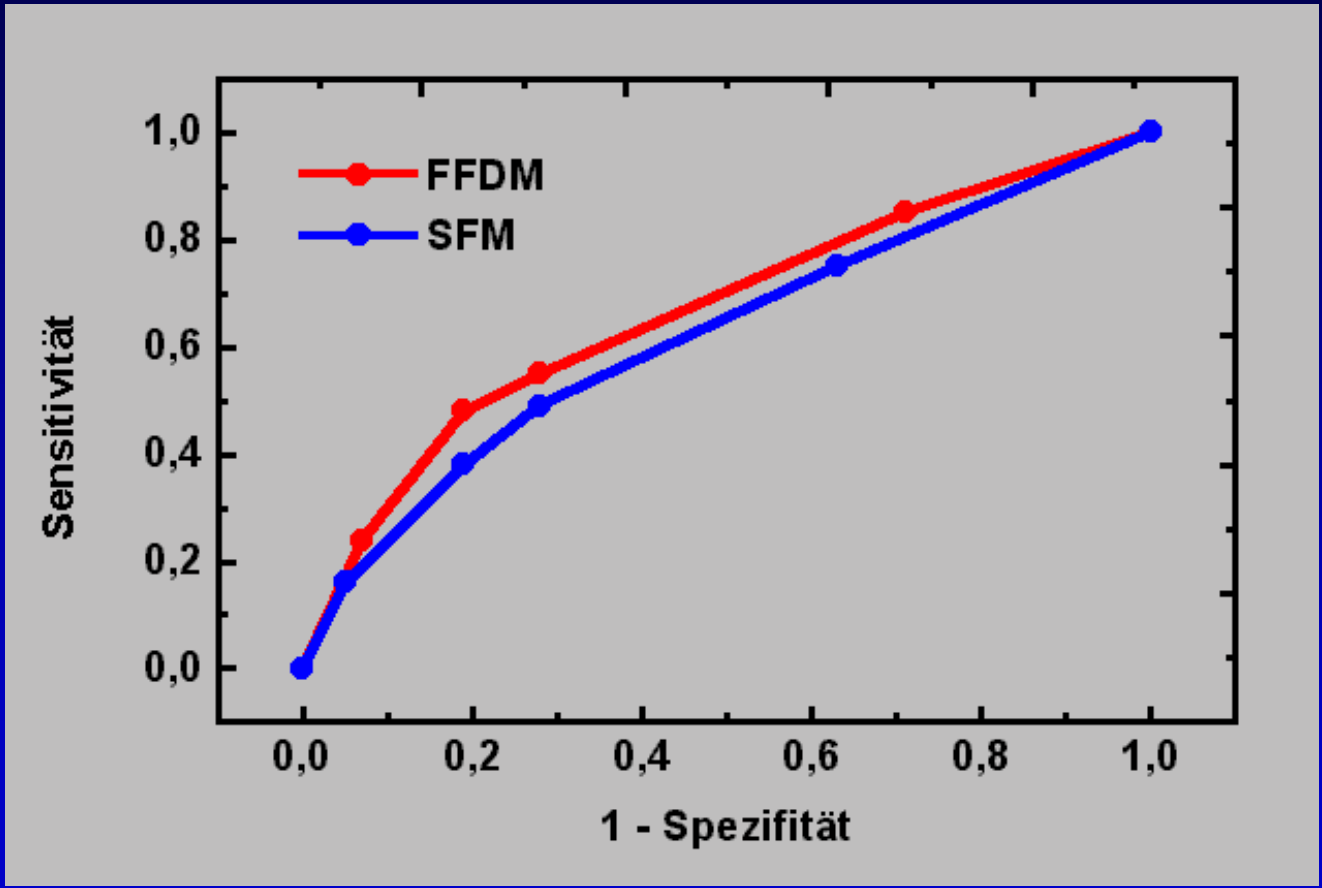

m = 1,1
FDA = 660 mm

27 kV
Mo/Mo
60 mAs

3 Auswerter
je 100 Felder

Ergebnisse

- Die Detektion simulierter Mikrokalzifikationen erfolgte mit der digitalen Vollfeldmammographie (A_z=0,68) im Vergleich zur Film-Folien-Mammographie (A_z=0,63) sicherer .
- Bei Vergrößerungsaufnahmen (m=1,8) war die Überlegenheit der digitalen Vollfeldmammographie gegenüber der konventionellen Technik signifikant.

Strahlenexposition

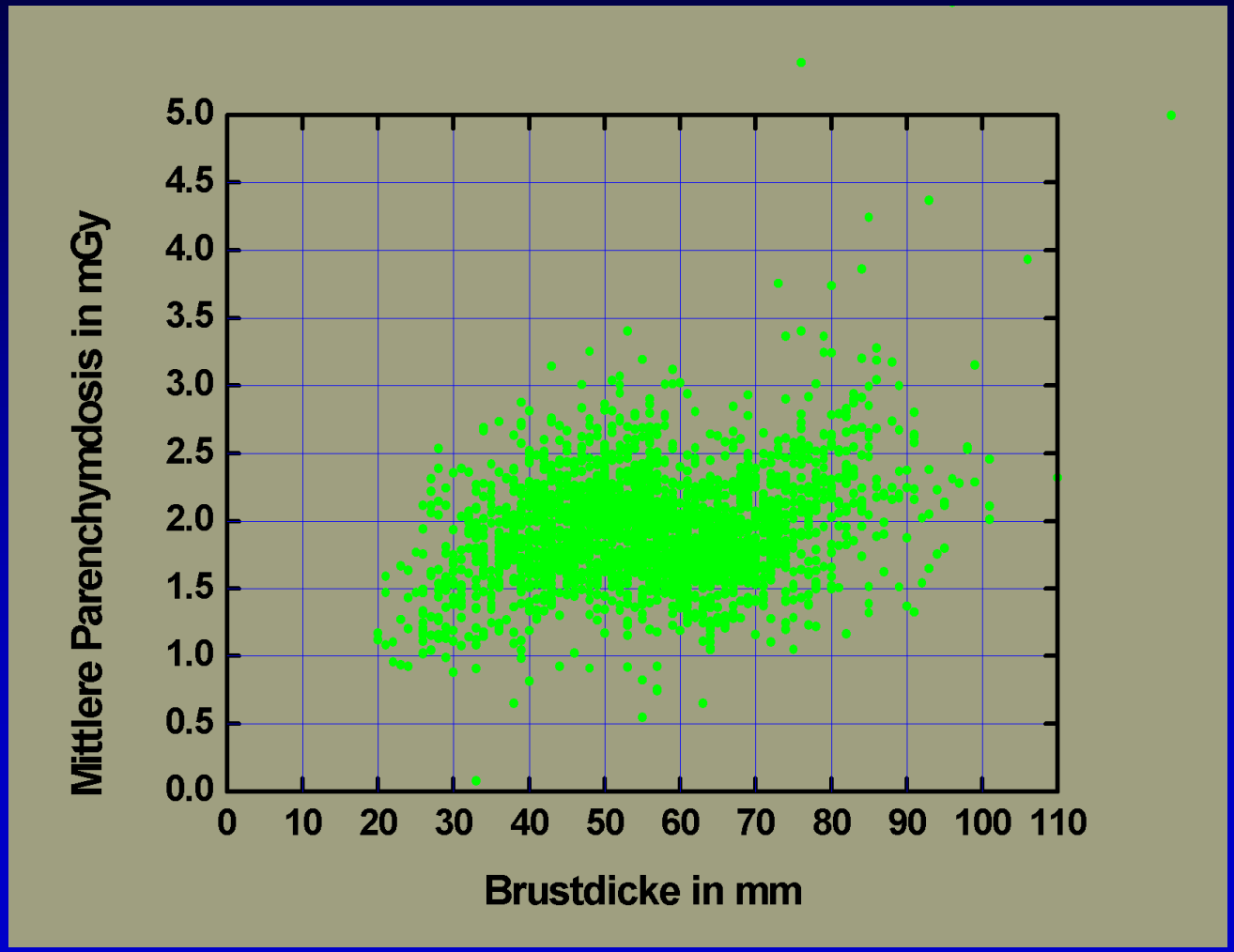

2397 Aufnahmen
1256 Patienten

$MGD_{Mittelwert}$ =

(1,93 ± 0,43) mGy

Strahlenexposition

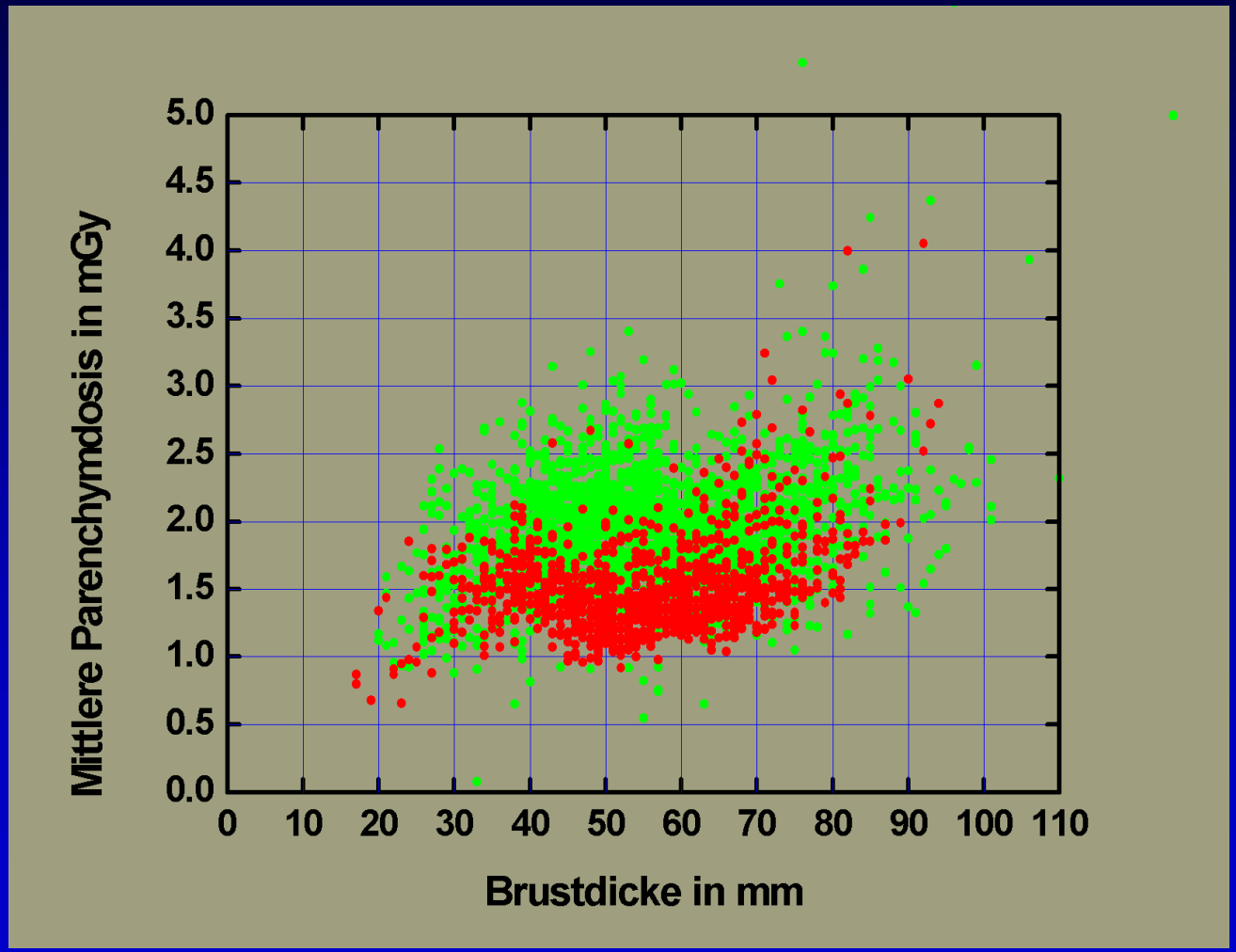

1116 Aufnahmen
591 Patienten

$MGD_{Mittelwert}$ =

(1,51 ± 0,34) mGy

Mittelwerte und Standardabweichung

	Kollektiv 1	Kollektiv 2
Anzahl der Aufnahmen/Frauen	2397/1256	1116/591
Alter (a)	55 ± 10	55 ± 10
Kompressionsschichtdicke (mm)	56,7 ± 14,5	55,7 ± 13,2
Kompressionskraft (N)	82 ± 37	81 ± 34
Einfalldosis K_E pro Aufnahme (mGy)	10,03 ± 3,22	7,05 ± 2,48
$D_{G,50\%}$ pro Aufnahme (mGy)	1,93 ± 0,43	1,51 ± 0,34

Strahlungsqualitäten

A/F-Kombination	Kollektiv 1	Kollektiv 2
Mo/Mo	27,7%	3,9%
Mo/Rh	56,4%	21,4%
Rh/Rh	15,9%	74,6%
Röhrenspannung	28,2 kV	29,3 kV

Mittlere Parenchymdosis (MGD)

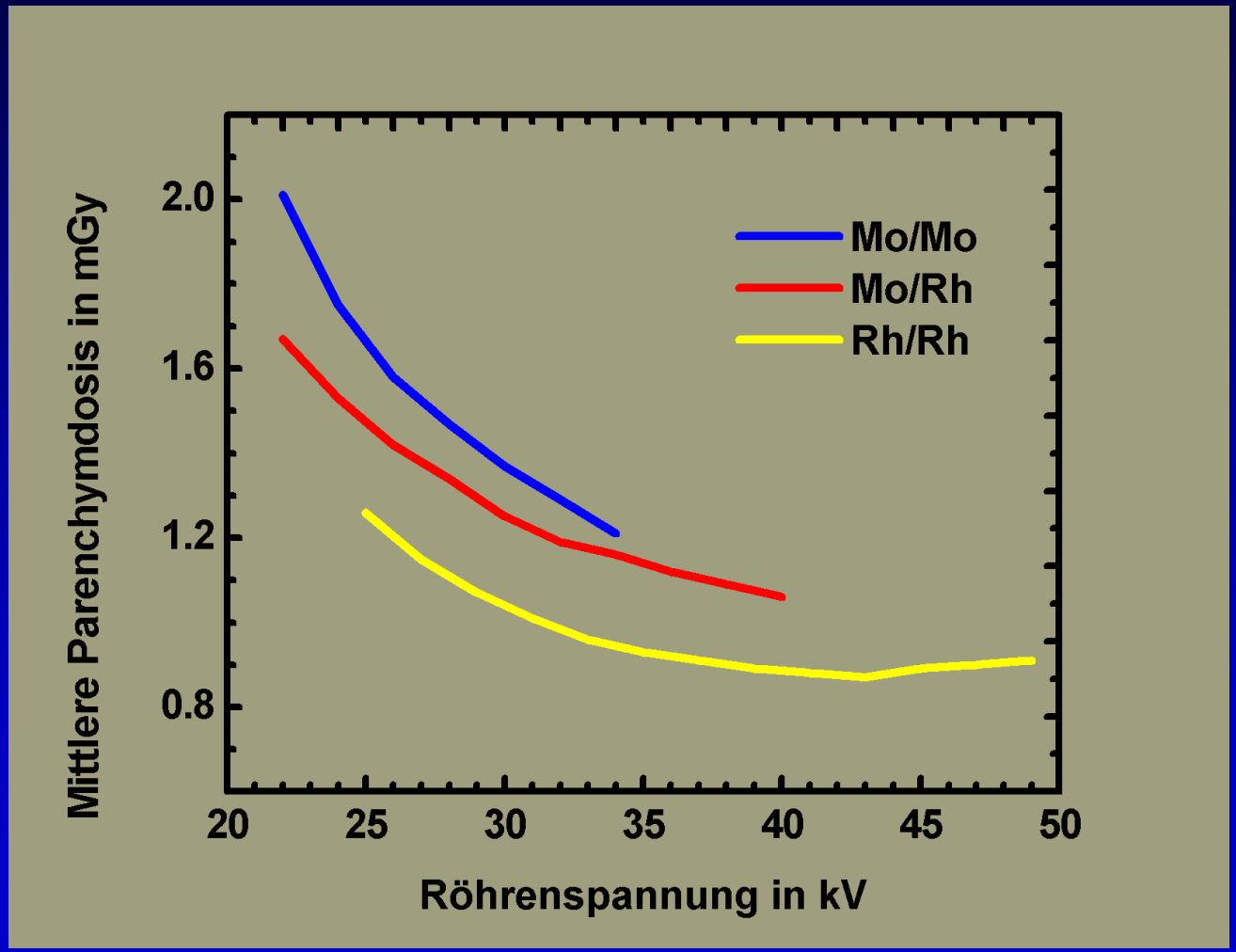

ACR-Phantom

K_B = 90 µGy

ACR Mammographie Phantom



6 Kunststoff-Fasern
(1.56 - 0.40 mm)

5 Mikrokalkgruppen
(0.54 - 0.16 mm)

5 tumorähnliche Massen
(2.00 - 0.25 mm)

ACR Mammographie Phantom



Eine ausreichende Aufnahme-qualität ist gekennzeichnet durch mindestens:

- **4 Fasern**
- **3 Mikrokalzifikationen**
- **3 Massen**

Detektion simulierter Läsionen

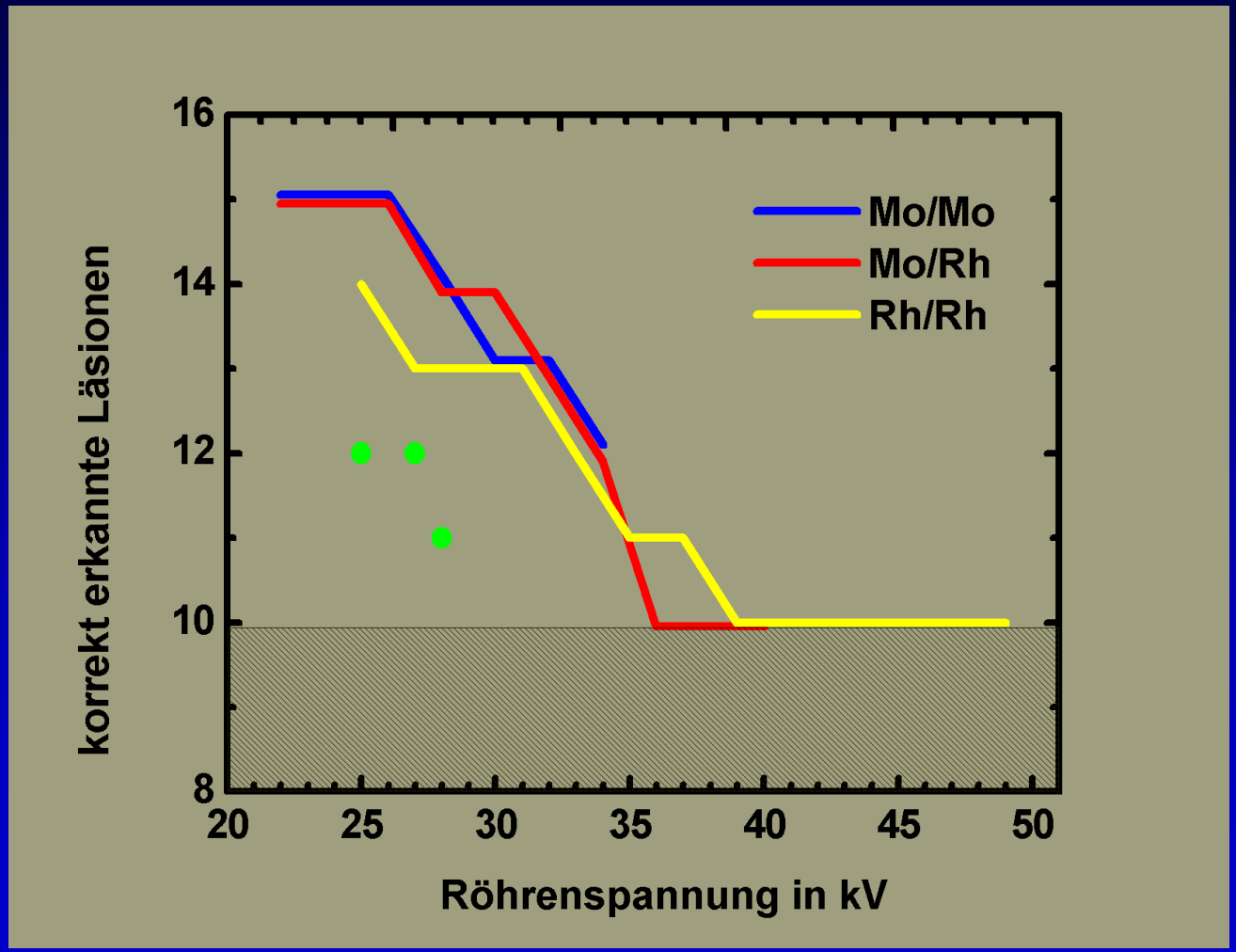

ACR-Phantom

K_B = 90 µGy

- **SFM**
  Senographe DMR
  FUJI screen-film system