5. Fortbildungsseminar der Arbeitsgemeinschaft Physik und Technik in der bildgebenden Diagnostik (APT)

Aufnahme- und Einstelltechnik

Bernd Hoberg, Agfa (Deutschland)

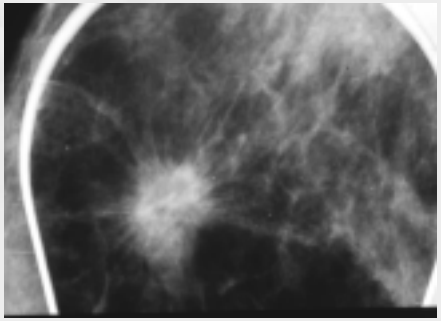

Standardprojektionen und Zusatzaufnahmen

Standardaufnahmen

cranio-caudale Aufnahme (cc)

medio lateral oblique Aufnahme (mlo/Schrägaufnahme)

Zusätzliche Aufnahmen

seitliche Aufnahmen (mediolateral,lateromedial)

Vergrößerungstechnik

axillare Aufnahme

.

.

Aufnahmen beim Mann

Aufnahmen bei Brustimplantaten

Einstelltechnik „BÄK-, EU-, DRG/BDR“ - Richtlinien

Leitlinien der Bundesärztekammer

Darstellung in 2 Ebenen

- **Tolerable Mammakompression**
- **Mamille parallel zum Film**
- **Kontrastreiche Darstellung des Mammagewebes**
- **Scharfe Darstellung feiner linearer Strukturen**
- **Begrenzung rundlicher Details**
- **Erkennbarkeit von Mikroverkalkungen**
- **Erkennbarkeit von Cutis und Subcutis bei Grelllicht**

Europäische Richtlinien

Image criteria related to positioning

- Visually sharp reproduction of *pectoral muscle* at image margin (1)
- Visually sharp reproduction of retroglandular fat tissue (2)
- Visually sharp reproduction of medial breast tissue (3)
- Visually sharp reproduction of lateral glandular tissue (4)
- No skinfolds seen
- Symmetrical images of left and right breast

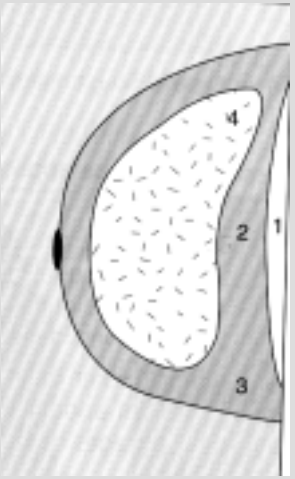

Empfehlungen DRG / BDR

Bewertungskriterien zur Positionierung

(Empfehlung DRG und BDR)

PGMI

P = perfekt

G = gut

M = mäßig

I = insuffizient

Quelle: **Planungen der Deutschen Röntgengesellschaft und des Berufsverbandes zur Qualitätsicherung bei Mammographie Prof. Dr.S.H.Heywang-Köbrunner, Der Radiologe 4-2001**

Perfekte mlo-Aufnahme

- (1) Brustparenchym vollständig abgebildet. Pektoralismuskel relaxiert und bis in Höhe der Mamille abgebildet (Pectoralis-Nipple-Line)
- (1) Pektoralismuskel im richtigen Winkel (≥ 20°)
- (1) Mamille im Profil abgebildet
- (1) Inframammäre Falte dargestellt und entfaltet

- (2) Korrekte und klare Beschriftung, Patientenidentifikation, Beschriftung und entsprechende Seitenangabe, Aufnahmedatum
- (3) Geeignete Belichtung
  Geringe Überbelichtung ist akzeptabel, wenn keine Information verloren geht. Die Messung der optischen Dichte erfolgt in unklaren Fällen: Abbildung des Drüsenkörpers mit maximaler Dichte zwischen < 2,5 und minimaler Dichte zwischen 0,8 und 1,2.
- (4) Gute Kompression, d.h. scharfe Abbildung der Drüsenkörperstrukturen und adäquates Aufspreizen des Drüsengewebes

Perfekte mlo-Aufnahme

- (5) Keine Bewegungsunschärfen
- (6) Korrekte Filmverarbeitung
- (7) Keine Artefakte durch Verarbeitung und Handhabung
- (8) Keine Überlagerungen durch Artefakte wie z.B. Hautfalten
- (9) Symmetrische Darstellung (rechte und linke Brust sollen Spiegelbilder bei der Betrachtung im Schaukasten darstellen)

mlo - Aufnahme

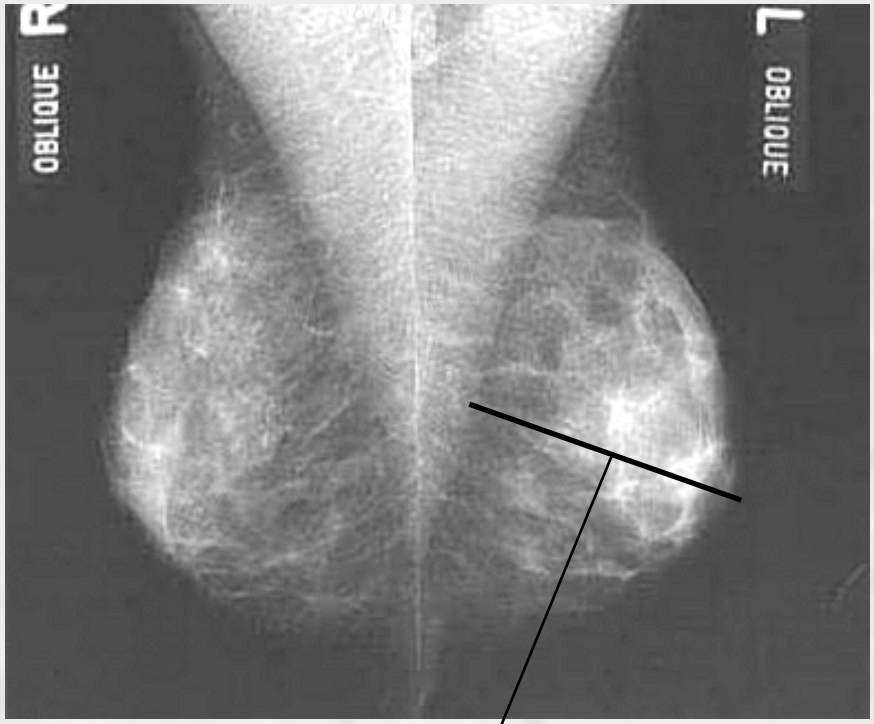

Quelle: Positionierungstechnik in der Mammographie

Henny Rijken

PNL

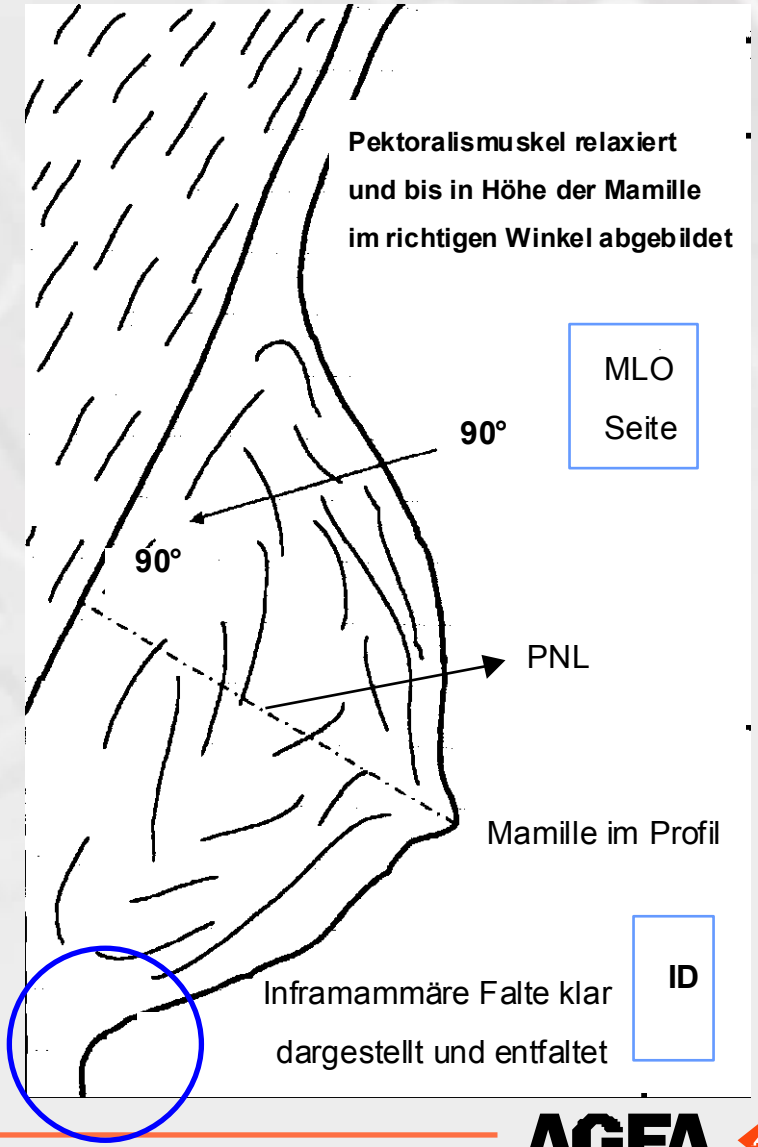

Einstellung mlo-Aufnahme

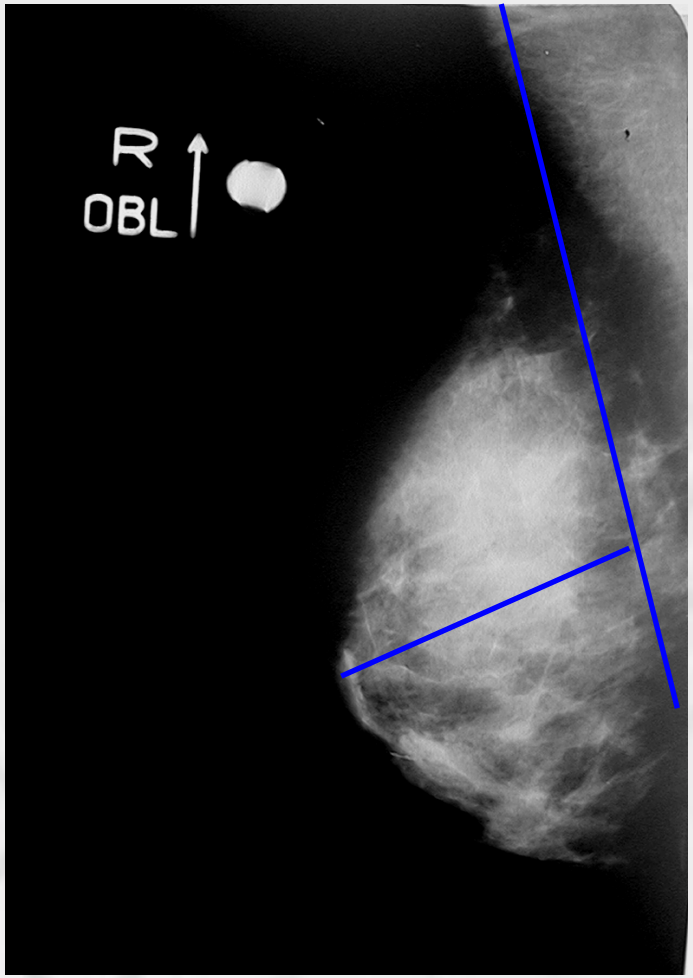

- Pectoralismuskel nicht bis in Höhe der Mamille

Perfekte cc-Aufnahme

- (1) Brustparenchym adäquat abgebildet. Pektoralismuskel am hinteren Rand abgebildet.
- (1) Medialer Rand der Brust abgebildet
- (1) Mamille im Profil abgebildet, der axilläre Drüsenkörperanteil ist vollständig abgebildet
- (1) Axilläre Drüsenkörperanteil ist vollständig abgebildet (die Brust kann nach medial rotiert werden, um eine bessere Abbildung des axillären Anteils zu erreichen. Dies muß jedoch ohne Verlust von medialen Brustanteilen geschehen)
- .....

cranio - caudale Aufnahme

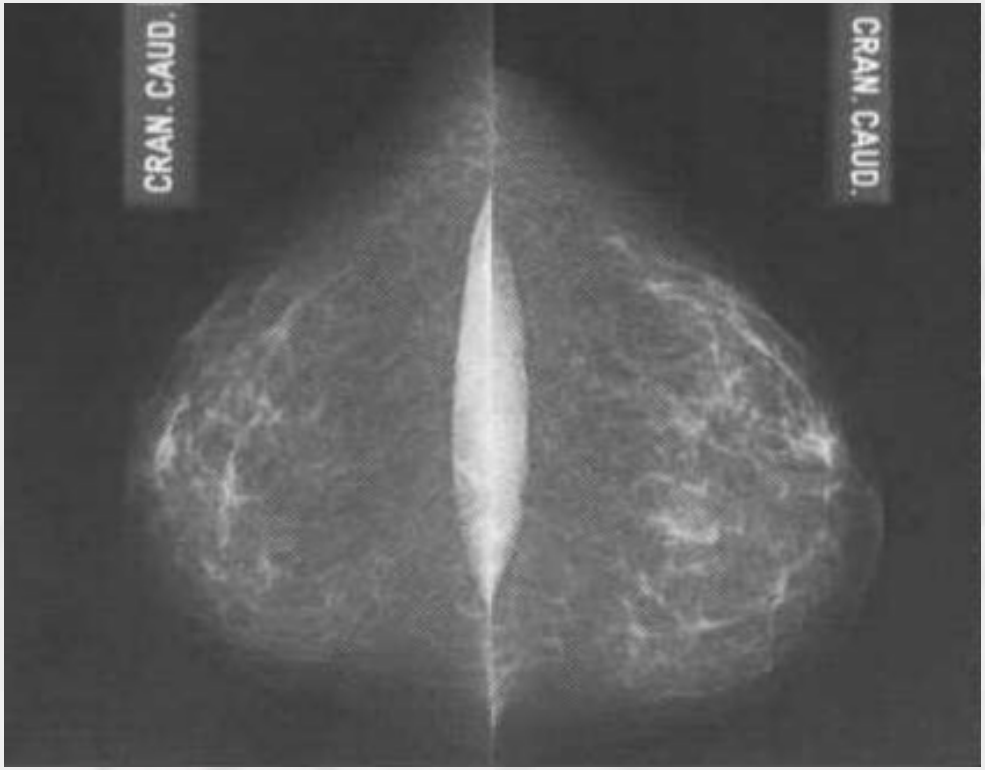

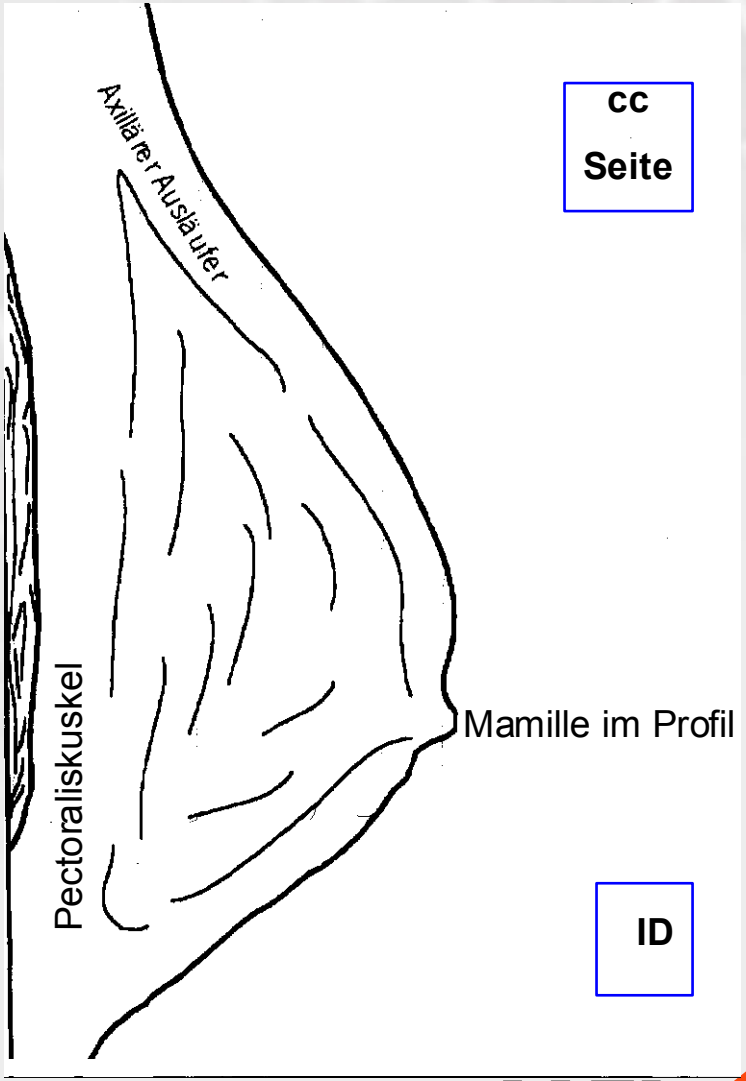

Quelle: Positionierungstechnik in der Mammographie

Henny Rijken

cc - Positionierung

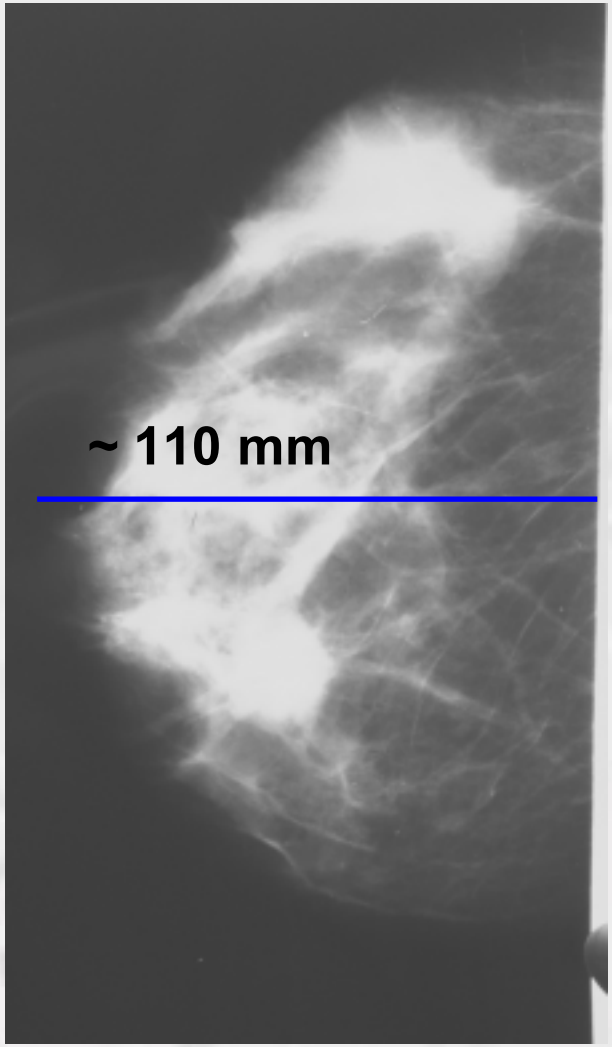

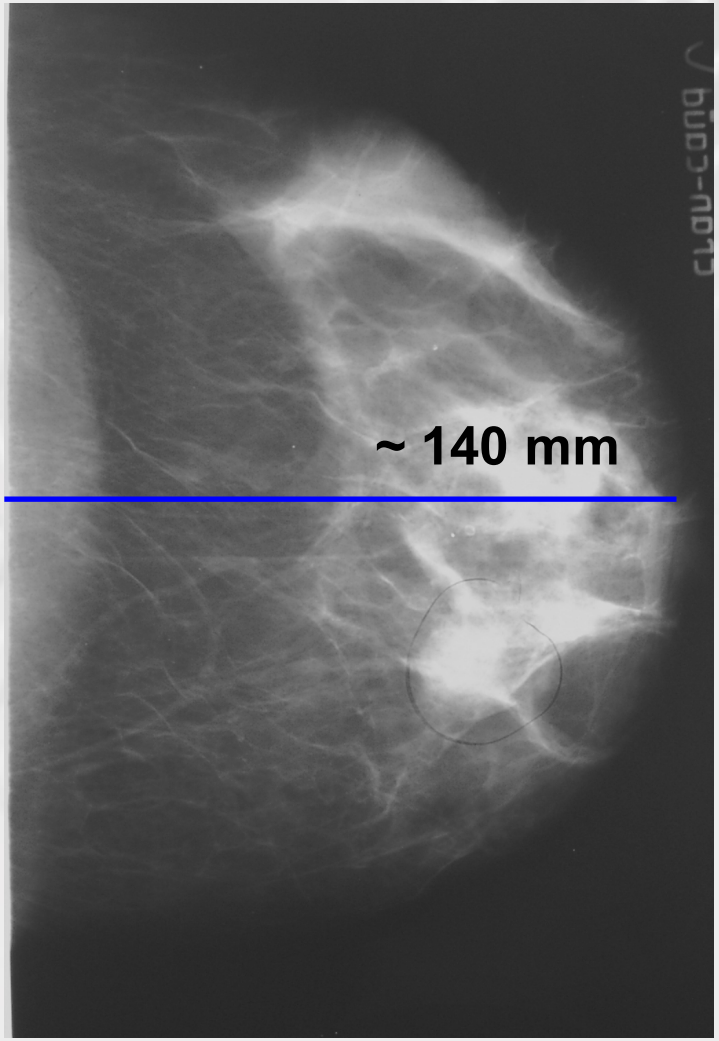

Bewertungskriterium „pectoralis-nipple-line“

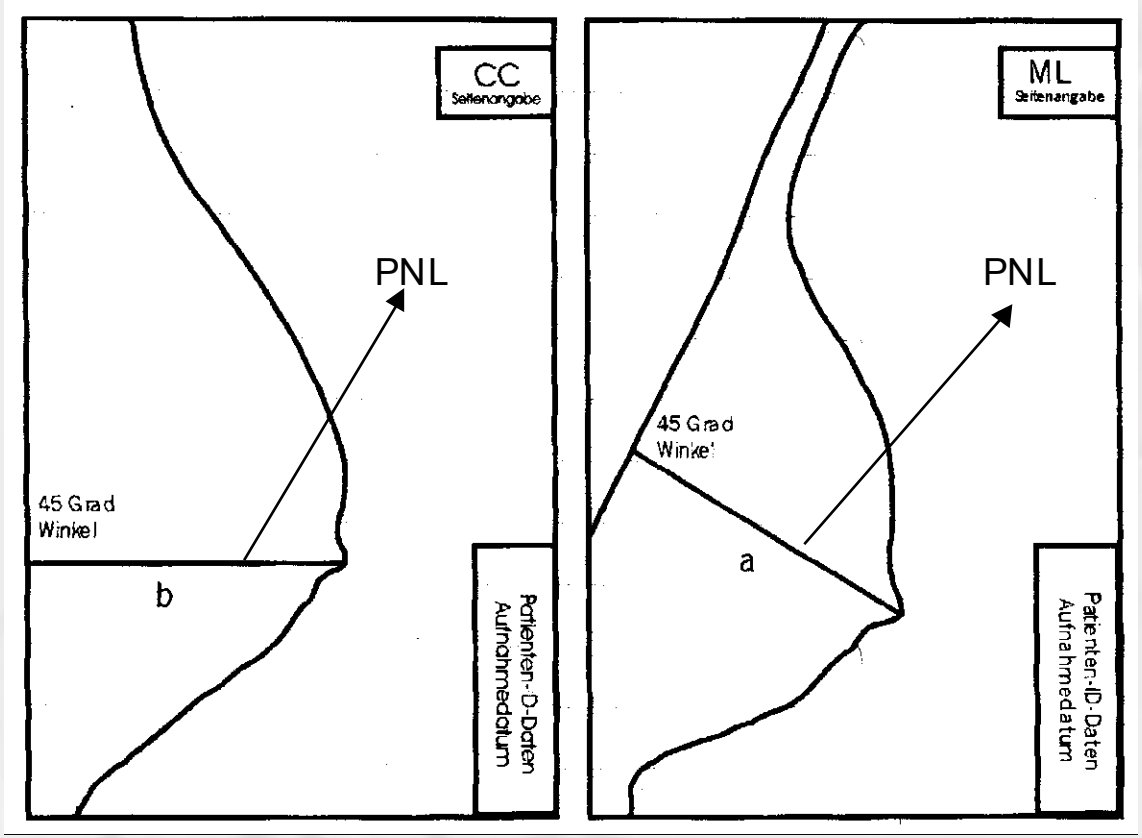

Die PNL der cc-Aufnahme darf maximal um 15 mm kürzer sein als die PNL bei der mlo-Aufnahme

Bildbeispiele

Pectoralis ~ 30 - 40 % nur möglich

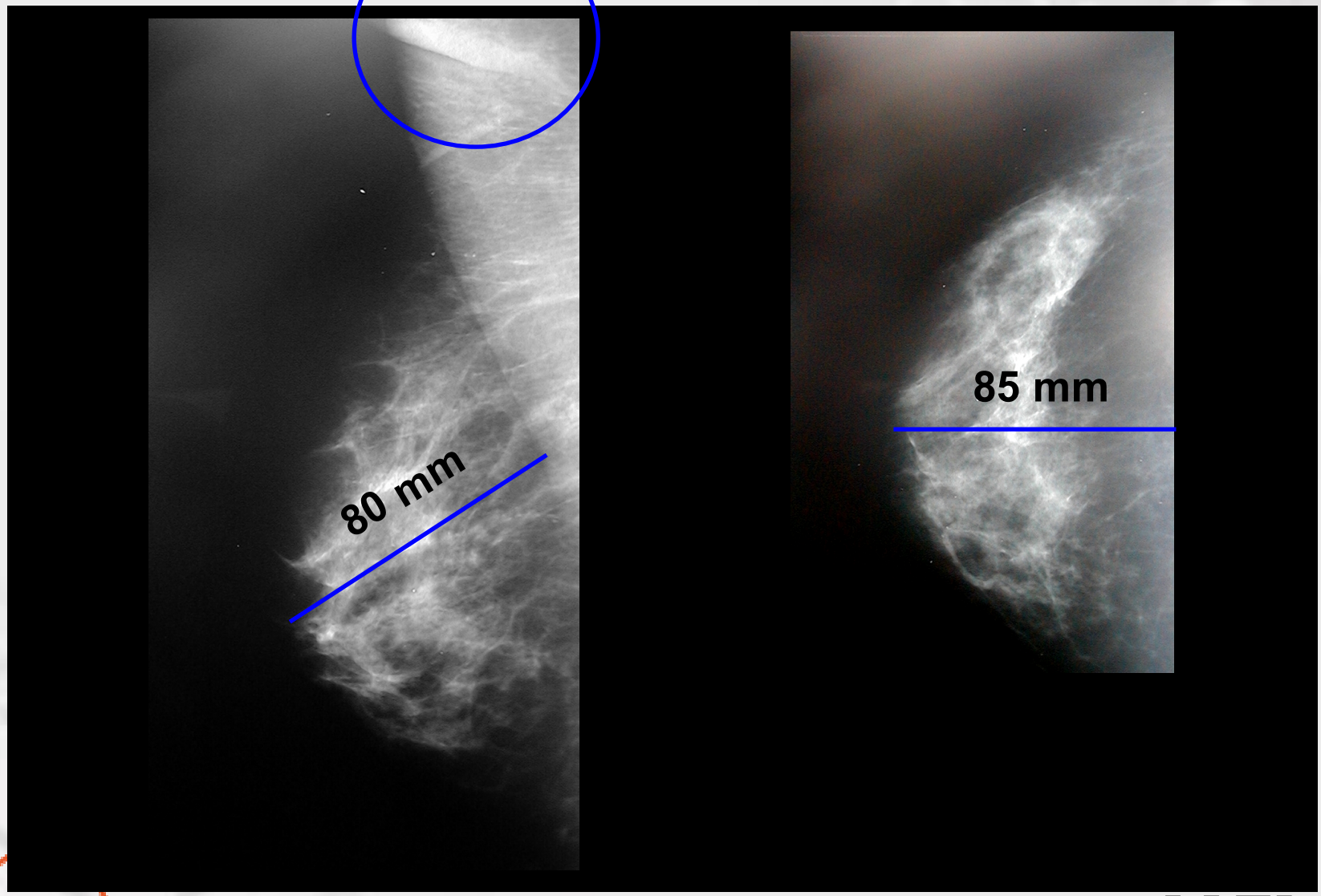

Mindestanforderungen - PGMI

- **75 % mindestens gut oder perfekt**
- **95 % perfekt , gut oder mäßig**
- **weniger als 3 % insuffizient**

Mäßig sind Aufnahmen bei:
- geringen Entwicklungs- und Handhabungsfehlern
- nicht sicher vollständig sichtbaremDrüsenparenchym
- deutlichen Hautfalten

Gut sind Aufnahmen bei:
- geringen Entwicklungs- und Handhabungsfehler
- Hautfalten im geringen Umfang zu sehen sind
- gering asymmetrische Aufnahmen vorliegen

Insuffizient sind Aufnahmen bei:
- unvollständiger Darstellung des Brustparenchyms
- unzureichender Kompression
- falscher Belichtung (1,3 - 1,8)
- fehlerhafter Filmverarbeitung
- Artefakte die das Drüsenparenchym überlagern
- unzureichender Beschriftung

Kompression

- besserer Kontrast
- Dosisreduzierung
- bessere Geometrie

- weniger Überlagerungen
- gleichmäßigere Belichtung

Kompression zwischen 10 und 15 - max. 20 kg

Positionierung der Belichtungsautomatik

- Voraufnahmen betrachten
- Meßkammer unter den bildrelevanten, dominaten Bereich

- auch Zwischenstufen möglich
- automatische Belichtung nicht immer möglich (B-Tabelle)



Quelle: Positionierungstechnik in der Mammographie

Henny Rijken

Fehleinstellung

- Brust nicht parallel zur Filmebene
- zu viel „Bauch“
- keine korrekte Kompression möglich

Fehlpositionierung

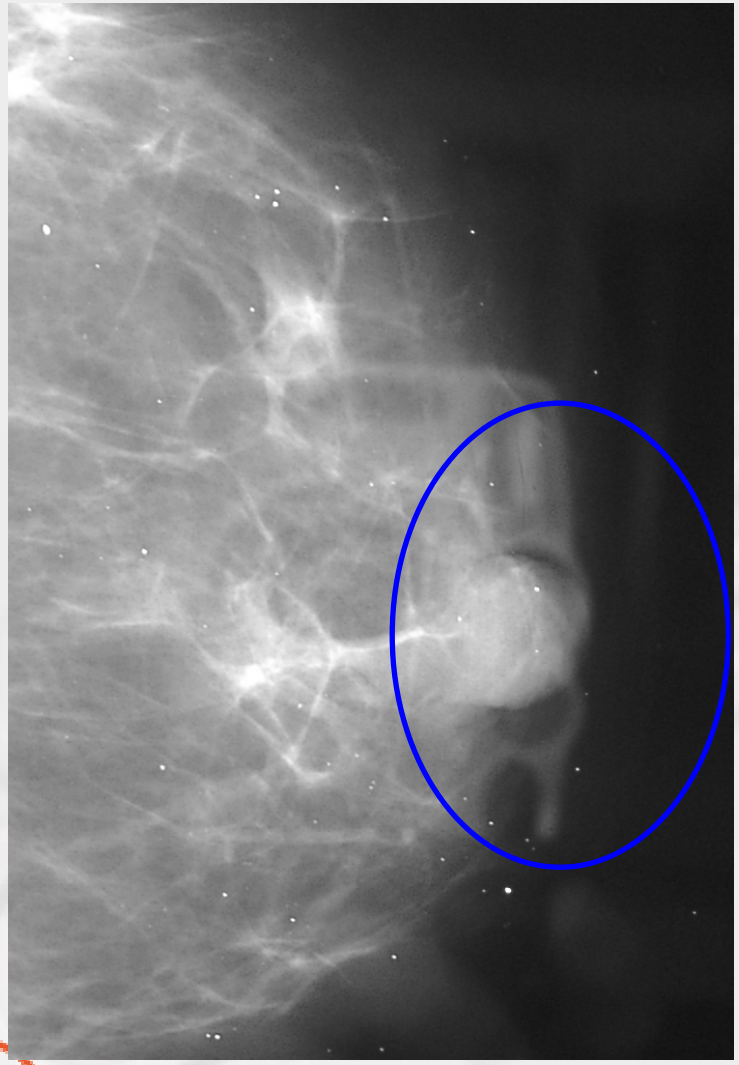

- Mamille nicht im Profil
- Artefakte

Fehlaufnahme medio-lateral

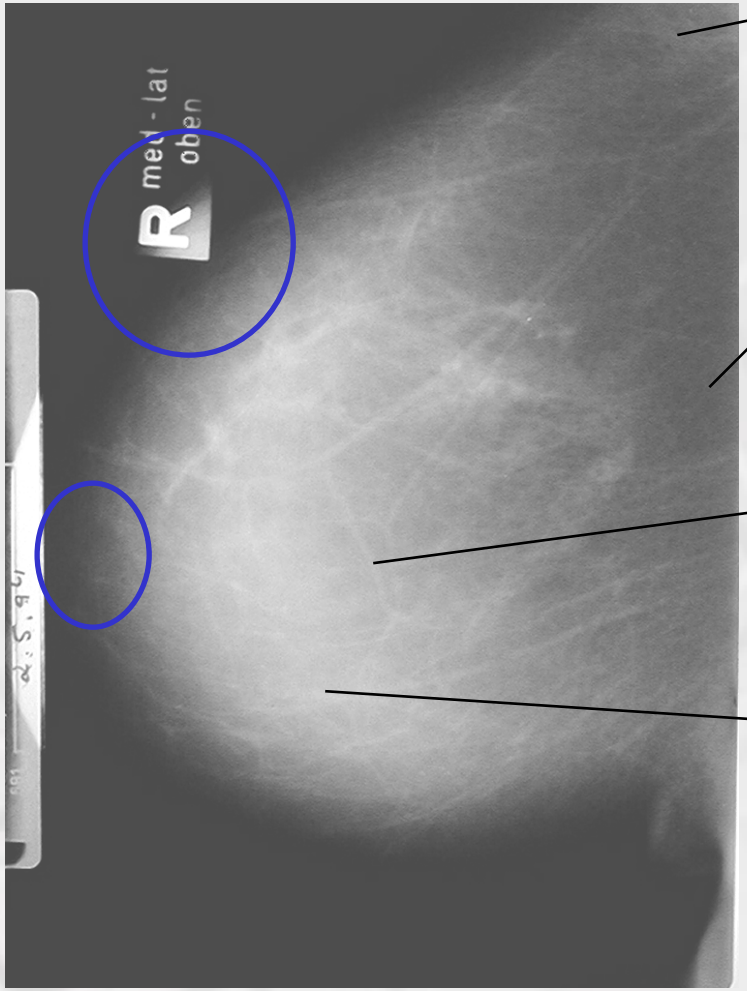

axillärer Anteil abgeschnitten

Pectoralismuskel fehlt

Fehlbelichtung - falscher kV-Wert

Kontrast !!

Aufnahmetechnik

Aufnahmespannung:	**25-35 kV**
(bezogen auf Dicke und Dichte)	
Brennflecknennwert:	**≤ 0,4**
Fokus-Film-Abstand:	**60 cm**
Mittlere optische Dichte:	**o.D. 1,2 - 1,6**
(Meßfeldlage speziell einstellbar, gut Anpassung an Dicke und Dichte und Röhrenspannung)	
Expositionszeit:	**< 2 s**
Streustrahlenraster:	**r 4/27 - L/cm**
	r 5/30 - L/cm
Empfindlichkeitsklasse:	**25 (12)**

(Leitlinien der Bundesärztekammer)

~ 70% Mo/Mo

ab

30 kV - Dicke/Dichte

abhängig z.B.

Rh/Rh oder Wo/Rh

Aufnahmetechnik

Aufnahmespannung: (bezogen auf Dicke und Dichte)	**25-35 kV**
Brennflecknennwert:	**≤ 0,4**
Fokus-Film-Abstand:	**60 cm**
Mittlere optische Dichte: (Meßfeldlage speziell einstellbar, gut Anpassung an Dicke und Dichte und Röhrenspannung)	**o.D. 1,2 - 1,6**
Expositionszeit:	**< 2 s**
Streustrahlenraster:	**r 4/27 - L/cm**
	r 5/30 - L/cm
Empfindlichkeitsklasse:	**25 (12)**

(Leitlinien der Bundesärztekammer)

Europäische Richtlinien

- o.D. 1,3 - 1,8
- Objektdickenkompensation
  ± 0,15 vom Bezugswert
- kV Kompensation
  ± 0,15 vom Bezugswert
- Belichtungskorrektur
  (0,10 - 0,20/Stufe)

Optische Dichte bei 22 verschiedenen Betreibern

28 kV, 45 mm PMMA - alle Abnahme- und Konstanz geprüft, teilweise durch QRR zertifiziert

- optische Dichte
- Objektdickenkompensation ± 0,15 vom Bezugswert
- kV Kompensation ± 0,15 vom Bezugswert
- Belichtungskorrektur (0,10 - 0,20/Stufe)

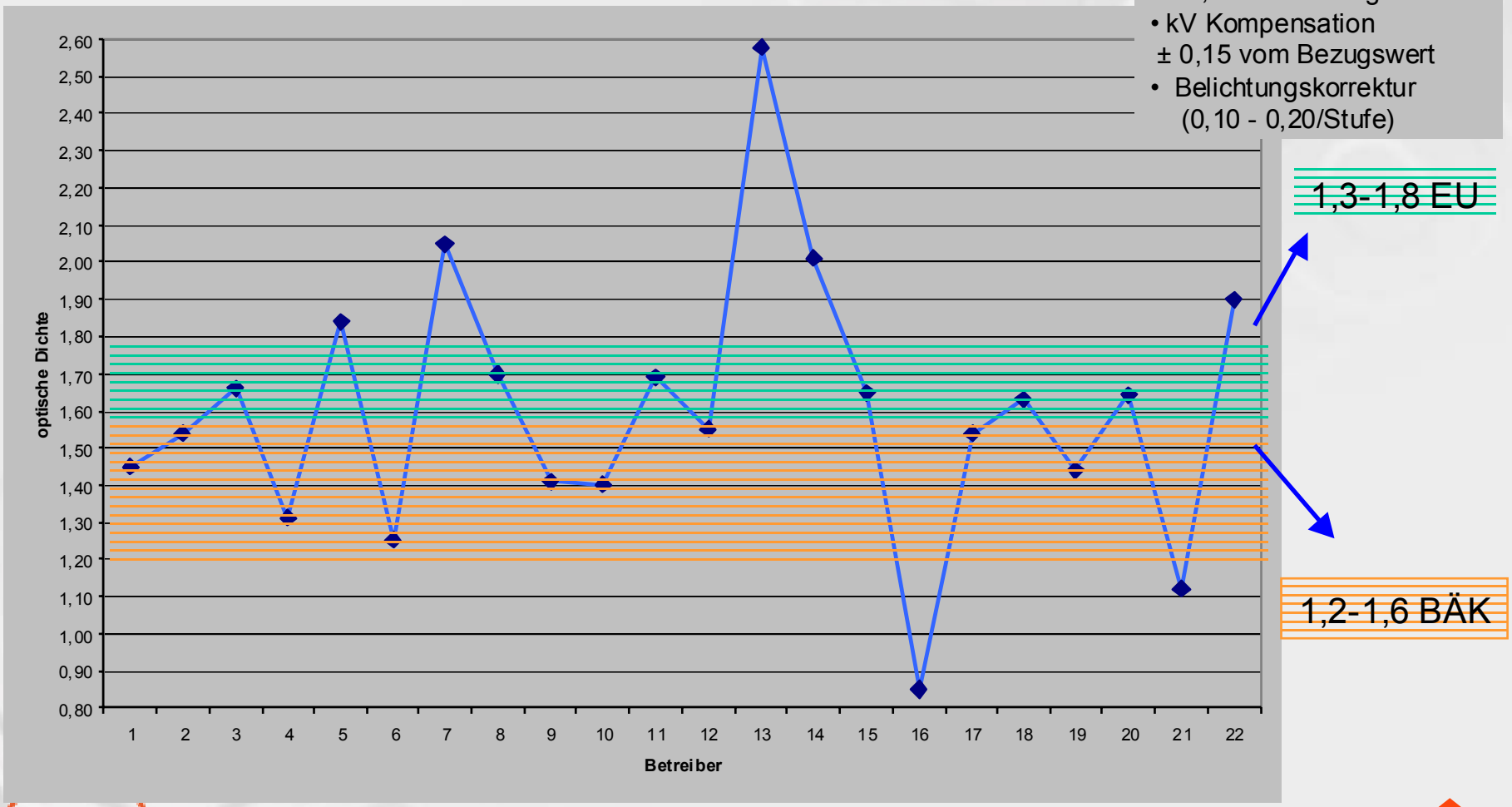

kV / Objektdickenkompensation

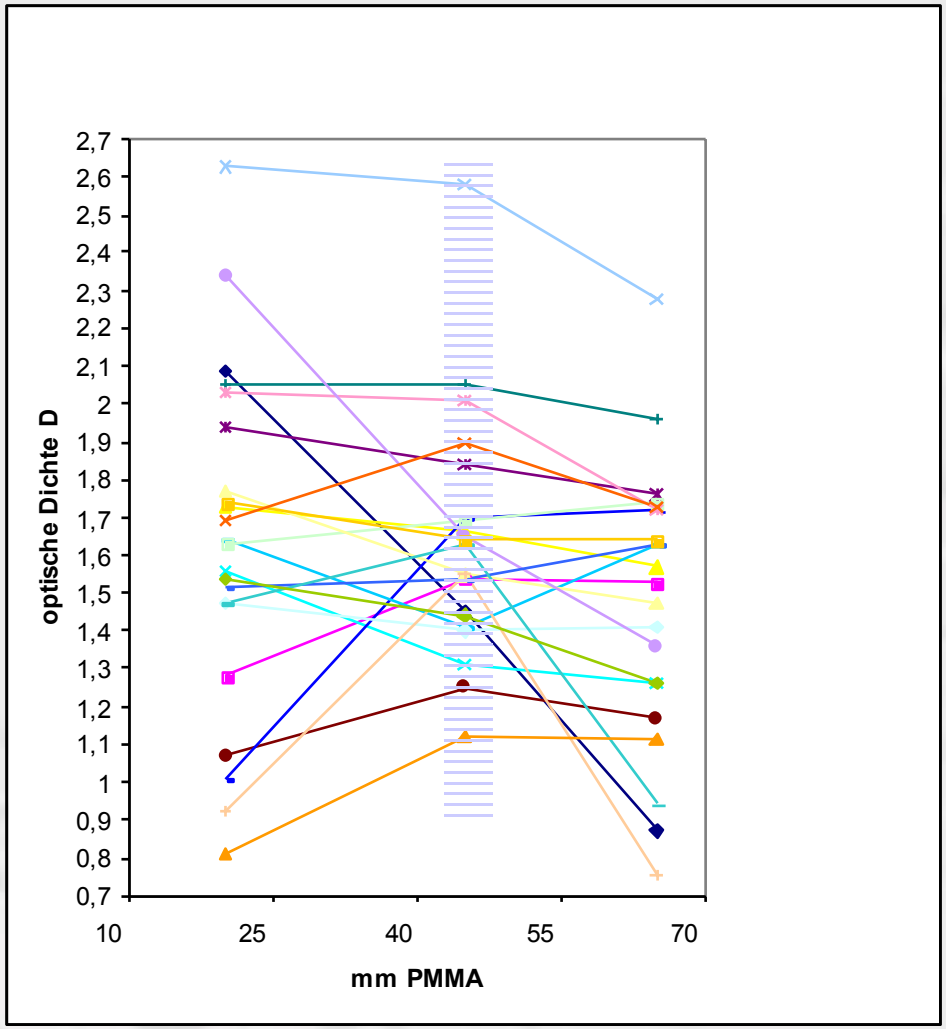

- optische Dichte
- Objektdickenkompensation
  ± 0,15 vom Bezugswert
- kV Kompensation
  ± 0,15 vom Bezugswert
- Belichtungskorrektur
  (0,10 - 0,20/Stufe)

26 kV, 20 mm PMMA
28 kV, 45 mm PMMA*
30 kV, 65 mm PMMA

Ziel: ± 0,15 o.D. vom Bezugswertwert (~1,55)

kV - Kompensation

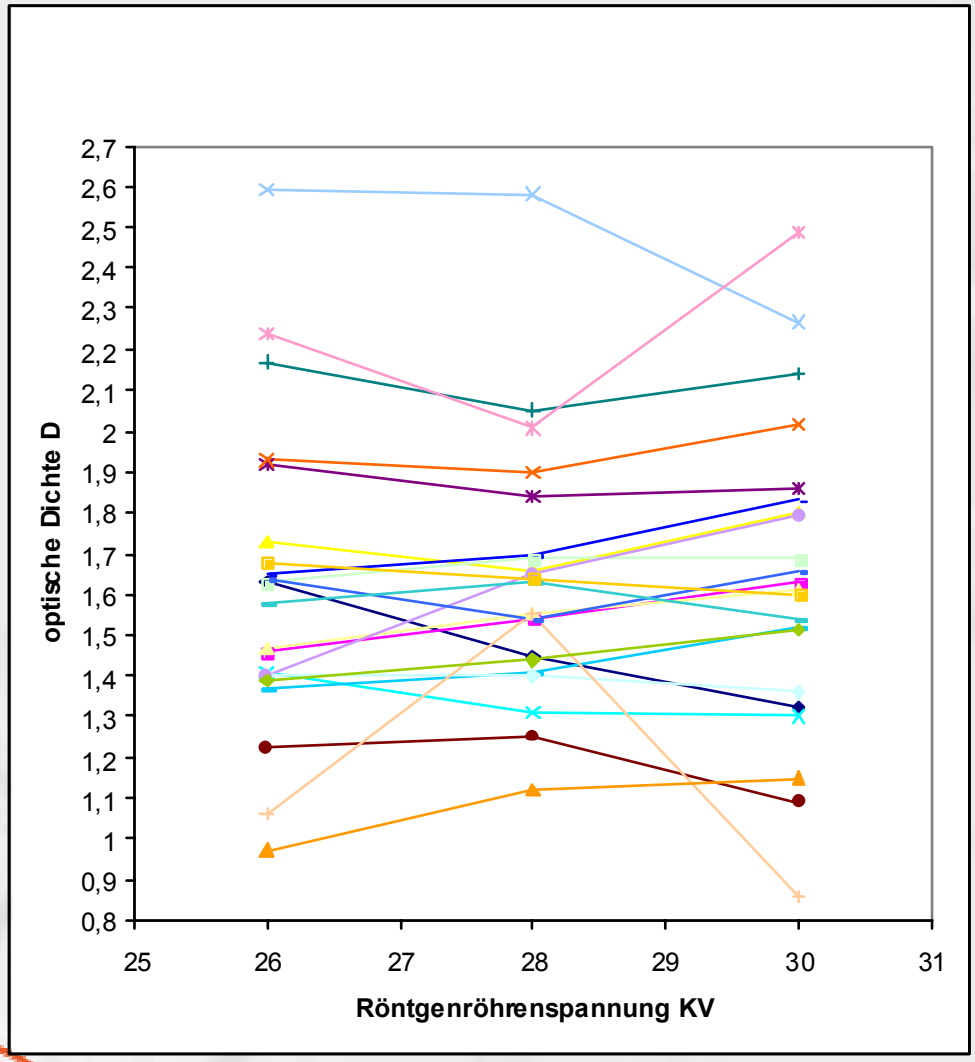

- optische Dichte
- Objektdickenkompensation
  ± 0,15 vom Bezugswert
- kV Kompensation
  ± 0,15 vom Bezugswert
- Belichtungskorrektur
  (0,10 - 0,20/Stufe)

Röhrenspannungen:
26, 28 und 30 kV

Ziel: ± 0,15 o.D. vom Bezugswertwert (~1,55)

Belichtungskorrektur 0,10 - 0,20/Stufe

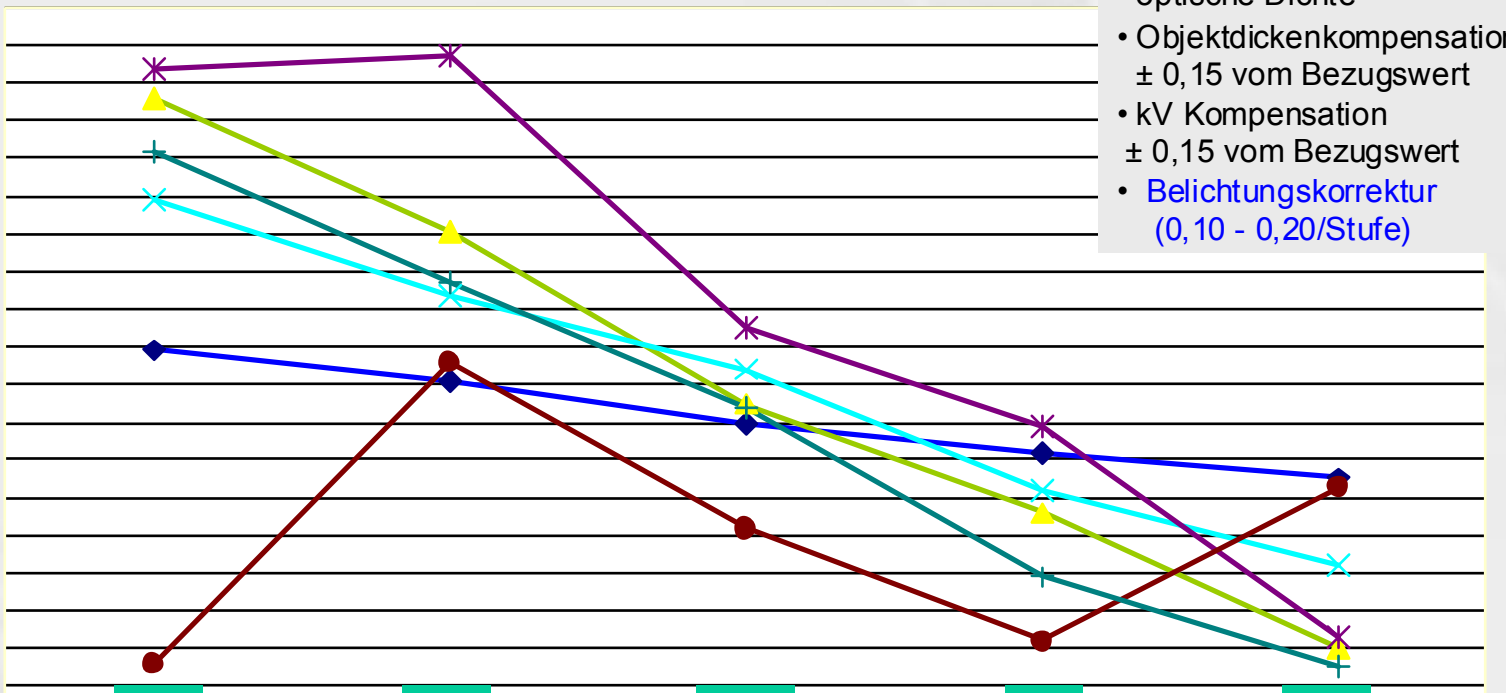

- optische Dichte
- Objektdickenkompensation ± 0,15 vom Bezugswert
- kV Kompensation ± 0,15 vom Bezugswert
- Belichtungskorrektur (0,10 - 0,20/Stufe)

	+2	+1	± 0	-1	- 2
Reihe1	1,59	1,51	1,40	1,32	1,25
Reihe3	2,26	1,91	1,45	1,16	0,80
Reihe4	1,99	1,74	1,54	1,22	1,02
Reihe5	2,34	2,37	1,65	1,39	0,83
Reihe6	0,76	1,56	1,12	0,82	1,23
Reihe7	2,12	1,77	1,44	0,99	0,75

Zusammenfassung

Höchstmögliche Sicherheit nur durch:

- optimale Positionierungstechnik und regelmäßige Schulung
- optimale Aufnahmetechnik - Kompression, Kammerpositionierung und Geräteeinstellung sowie korrekte Filmverarbeitung
- regelmäßige Qualitätskontrolle auf Basis der europäischen Richtlinien
- Qualitätssicherung der Befundung

Vielen Dank für Ihre Aufmerksamkeit