Intraoperative Bildgebung

Systeme, Navigation, Hybrid-OP

(AG Physik und Technik)
(27.06.2014)

Der Referent

1975 – 1980 Studium der medizinischen Informatik
(Heidelberg / Heilbronn)

1979 – 1999 Leiter d. Abt. med. Dokumentation und Statistik,
Gemeinschaftspraxis und Klinik Oberwald (Grebenhain)

1999 – 2005 Leiter Einkauf (Prokurist), HELIOS-Kliniken GmbH (Fulda)

2006 – 2008 Senior Manager Technologie, Aton GmbH (Fulda)

seit 2008 Director Special Projects and Education,
Ziehm Imaging GmbH (Nürnberg)



Günter Stelzer
Diplominformatiker der Medizin

Meine Aufgabe

ziehm academy

Eine Eule nach Athen tragen

Einsatzszenarien

ziehm academy

Dokumentation	z.B. Darstellung der Intrahepatischen Gallengänge bei Cholezystektomie
Intraoperative Kontrolle	z.B. Kontrolle der Revaskularisation nach TEA z.B. Positionierung von Schrauben z.B. Intraoperative Cholangiographie …….

Intraoperative Kontrolle

ziehm academy

aerzteblatt.de

MEDIZIN

Intraoperative Cholangiographie senkt Sterberisiko nach Gallen-Op

Freitag, 12. Oktober 2012

Stockholm – Eine intraoperative Darstellung der Gallengänge kann dem Chirurgen bei der Cholezystektomie die Orientierung erleichtert. Die Vermeidung iatrogener Beschädigungen hat in einer Kohortenstudie im Britischen Ärzteblatt (BMJ 2012; 345: e6457) die Zahl der postoperativen Todesfälle um fast zwei Drittel gesenkt.

Die schwedischen Chirurgenverbände haben im Mai 2005 ein landesweites Patienten-register zur Cholezystektomie eingerichtet (Gallriks). Bis Ende 2010 wurden die Erfahrungen zu 51.041 laparoskopischen und offenen Operationen gesammelt.

Resume´ der Studie und der Angaben von Törnqvist für das Karolinska-Institut besagen:

…...dass eine beabsichtigte intraoperative Cholangiographie die 1-Jahres- Mortalität um 62 Prozent senkte. Die Zahlen von Gallriks können als valide eingeschätzt werden. Mehr als 90 Prozent aller Cholezystektomien in Schweden werden dem Register gemeldet. Eine Kontrolle mit den Daten der Versicherer ergab, dass keine Fälle übersehen wurden.

http://www.aerzteblatt.de/nachrichten/52010/Intraoperative-Cholangiographie-senkt-Sterberisiko-nach-Gallen-Op

Einsatzszenarien

ziehm academy

Dokumentation	z.B. Darstellung der Intrahepatischen Gallengänge bei Cholezystektomie
Intraoperative Kontrolle	z.B. Kontrolle der Revaskularisation nach TEA z.B. Positionierung von Schrauben z.B. Intraoperative Cholangiographie …….
Bildgeführte Therapie	z.B. Positionierung von Führungsdräten bei Verschraubungen z.B. Positionierung einer Aortenklappe …….
Bildgebundene Navigation	z.B. Dekompression an der HWS z.B. Deep Brain Manipulationen …….
Diagnostik	z.B. Suche/Darstellung der Ausstrombahn bei kompletten US-Block, ggf. Suche nach einem Anschlusssegment

Bildgebende Röntgentechnik

ziehm academy

Mobiler C-Bogen

Mobiles Röntgen

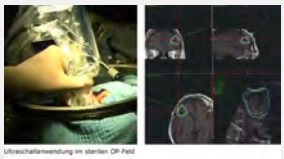

Intraoperativer US

Hybridraum mit Großanlage

O-arm / mobiles CT

Mobile C-Bögen

ziehm academy

Klassifikation

Stehanode
≥2 kW

R-Anode
≥5 kW

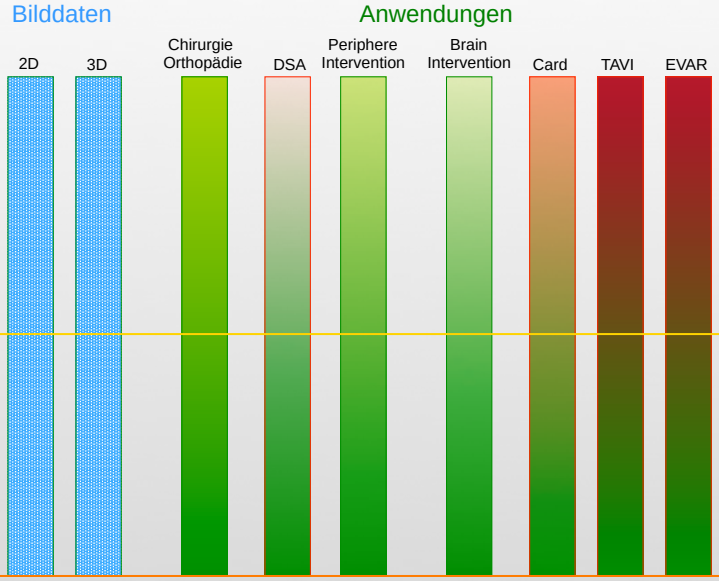

Hybridräume (komplexe Systeme)

ziehm academy

Hybridraum mit Großanlage

Hybridräume (komplexe Systeme)

ziehm academy

Die Industrie hat in den letzten 10 Jahren unterschiedliche, in sich schlüssige integrierte Systemkonzepte entwickelt. Die einzelnen Hersteller bieten **unterschiedliche Konzepte als echte Alternativen** an.

Es herrscht Wettbewerb

Im Konzept

In den Features

Im Preis

Wettbewerb der Konzepte

ziehm academy

Deckengebunden z.B. PHILIPS

Wettbewerb der Konzepte

ziehm academy

Bodengebunden z.B. SIEMENS

Wettbewerb der Konzepte

ziehm academy

Semimobil z.B.

Wettbewerb der Konzepte

ziehm academy

Mobiler C-Bogen z.B. SIEMENS maging

Cios Alpha

Herzchirurgie
Während der leistungsstarke 25 kW-Generator und die Rotierende Anode mit Anodenrotation eine herausragende Performance ermöglichen, bietet der 20 cm x 20 cm FD einen optimalen Bildfokus sowie mit 30 B/s gepulste Fluoroskopie gestochen scharfe Bilder, z.B. für die präzise Positionierung von Kathetern.

Wettbewerb der Konzepte

ziehm academy

Deckengebunden z.B. PHILIPS

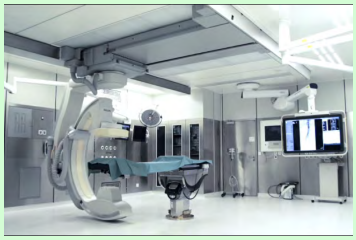

Bodengebunden z.B. SIEMENS

Semimobil z.B.

Mobiler C-Bogen z.B. ziehm imaging

ziehm academy

3D-Anwendungen
Navigation
Voraussetzungen / Anwendungen

Intraoperatives CT / (3D-Systeme)

ziehm academy

O-arm / mobiles CT

Intraoperatives CT / (3D-Systeme)

ziehm academy

O-arm / mobiles CT z.B. Medtronic

Intraoperatives CT / (3D-Systeme)

ziehm academy

O-arm / mobiles CT z.B. Medtronic

Intraoperatives CT / (3D-Systeme)

ziehm academy

O-arm / mobiles CT z.B. Medtronic

Intraoperatives CT / (3D-Systeme)

ziehm academy

Airo
MOBILE INTRAOPERATIVE CT

BRAINLAB

Intraoperatives CT / (3D-Systeme)

ziehm academy

Airo
MOBILE INTRAOPERATIVE CT

BRAINLAB

Intraoperatives CT / (3D-Systeme)

ziehm academy

Airo MOBILE INTRAOPERATIVE CT

BRAINLAB

Intraoperatives CT / (3D-Systeme)

ziehm academy

Standard CT „verfahrbar“ z.B.

UKS

Intraoperatives CT / (3D-Systeme)

ziehm academy

3D C-Bogen Systeme

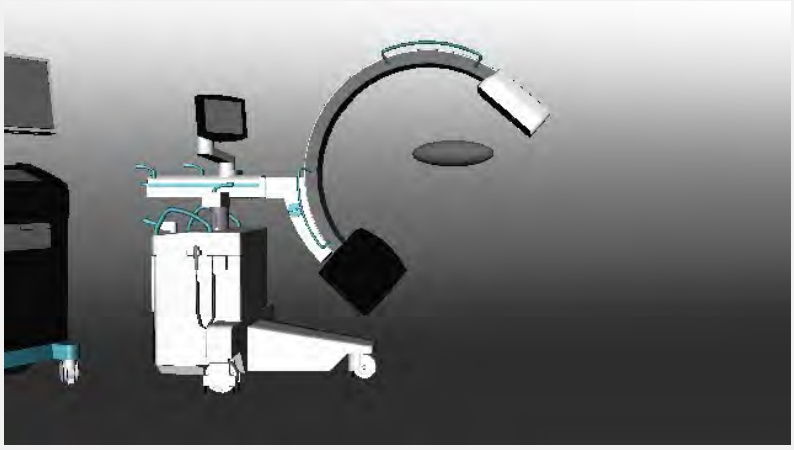

Intraoperatives CT / (3D-Systeme)

ziehm academy

3D C-Bogen Systeme (Typische Anwendung)

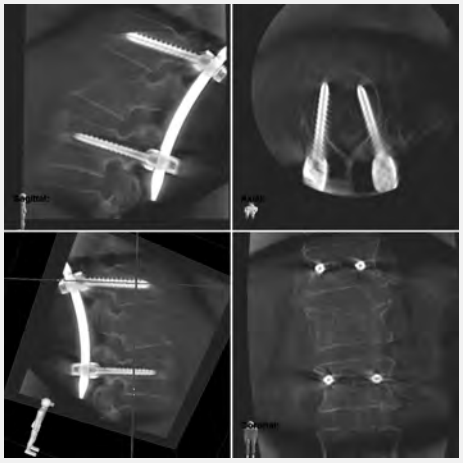

3D Reconstruction

Intraoperatives CT / (3D-Systeme)

ziehm academy

3D C-Bogen Großanlagen (Hybridsysteme)

Intraoperative Navigation

ziehm academy

Klassifikation (Datenbasis) (nicht Ortungsverfahren)	**Exemplarisch** (Hersteller) (Verfahren)
Anatomie, nicht Bildgebunden	OrthoPilot® B|BRAUN
2D Datensatz	**xSpot***
3D Datensatz	**Curve**

BRAINLAB Medtronic stryker Und Andere

Intraoperative Navigation

ziehm academy

Ggf. Bilddaten aus Voruntersuchungen MRT / CT

2D/3D Bildgebung

Aufbau des Szenarios

Navigation

Intraoperative Navigation

ziehm academy

Positionierung eines Referenzkörpers.

Herstellung der Verbindung zwischen 3D-Pixel und der Lage des Pixels im Raum, bzw. in Relation zu anderen Objekten (z.B. Instrumente)

Freigelegter Situs mit Referenzkörper

Intraoperative Navigation

ziehm academy

Festlegen des Iso-Zentrums in der horizontalen Ebene

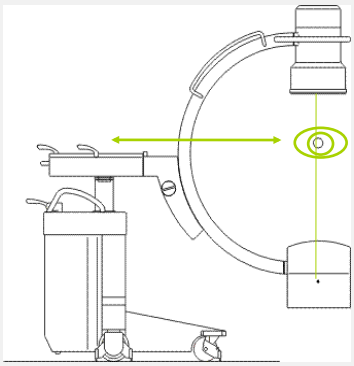

Intraoperative Navigation

ziehm academy

Festlegen des Iso-Zentrums in vertikaler Richtung

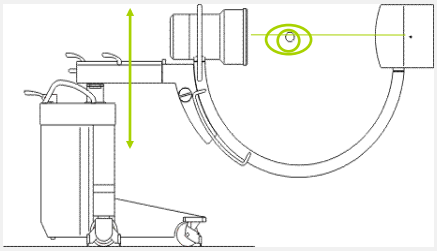

Intraoperative Navigation

ziehm academy

Reverenz Scan - Ermittlung der 3D-Koordinaten – matchen der 3D-Bilddaten mit den 3D-Ortskoordinaten der Reverenzkörper

Intraoperative Navigation

ziehm academy

Exemplarische Darstellung der Navigation

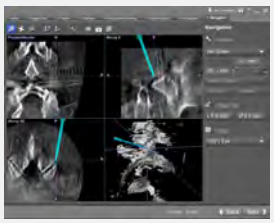

stryker



BRAINLAB

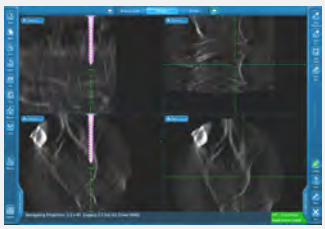

Medtronic

Intraoperative Navigation

ziehm academy

Exemplarische Darstellung der Navigation BRAINLAB

Intraoperative Navigation

ziehm academy

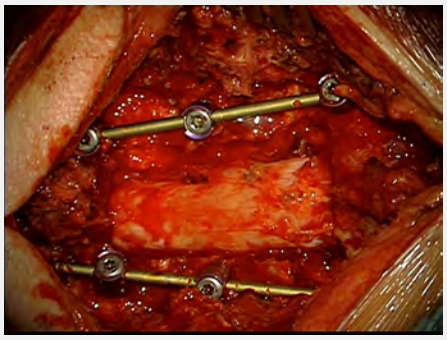

Beispiel eines Situs

Kontrollscan mit Displacement einer Schraube

A-L-A-R-A ??????

ziehm academy

Radiation Exposure to the Surgeon and the Patient During Posterior Lumbar Spinal Instrumentation: A Prospective Randomized Comparison of Navigated Versus Non-navigated Freehand Techniques

Villard, Jimmy MD, MSc; Ryang, Yu-Mi MD; Demetriades, Andreas K. FRCS (NeuroSurg); Reinke, Andreas MD; Behr, Michael MD; Preuss, Alexander MD; Meyer, Bernhard MD; Ringel, Florian MD

June 01, 2014 - Volume 39 - Issue 13
pp: i-i,997-1091,E757-E810

Results. Patients were distributed evenly in the 2 groups in terms of sex, age, body mass index, and the number of operated levels. **The accumulated radiation dose for the surgeon was significantly higher in the non-navigated group; up to 9.96 times**.

The radiation dose for the patient was higher with the freehand technique, 1884.8 cGy·cm2 (non-navigated) *versus* 887 cGy·cm2 (navigated), without reaching a statistically significant level.

Accuracy of cervical screw insertion

ziehm academy

JNS JOURNAL OF NEUROSURGERY
OFFICIAL JOURNALS OF THE AANS SINCE 1944

October 2003 / Vol. 99 / No. 3 / Pages 257-263

Improved accuracy of computer-assisted cervical pedicle screw insertion

Yoshihisa Kotani, M.D., Kuniyoshi Abumi, M.D., Manabu Ito, M.D., and Akio Minami, M.D.

(Eine der häufig zitierten frühen Arbeiten)

Department of Orthopaedic Surgery, Hokkaido University Graduate School of Medicine, Sapporo, Japan

Methods. The screw insertion guiding system consisted of a modified awl, probe, tap and a screwdriver specially designed for a computer-assisted CPS insertion. **Using this system, real-time instrument/screw tip information was three dimensionally identified in each step of screw insertion**. Seventeen patients underwent CPS fixation in which a computer-assisted surgical navigation system was used. The cervical disorders consisted of spondylotic myelopathy with segmental instability or kyphosis, metastatic spinal tumor, rheumatoid spine, and postlaminectomy kyphosis.

The rate of pedicle wall perforation was significantly lower in the computer-assisted group than that in the other group (1.2 and 6.7%, respectively; $p < 0.05$). The screw trajectory in the horizontal plane was significantly closer to the anatomical pedicle axis in the computer-assisted group compared with the manual insertion group ($p < 0.05$).

This factor significantly reduced the incidence of screw perforation laterally. Complications such as neural damage or vascular injury were not demonstrated in the computer-assisted group (compared with 2% in the manual insertion treatment group). The overall surgery-related outcome was satisfactory

ziehm academy

Hybrid - Op
Voraussetzungen / Anwendungen

Hybridanwendungen Frühe Ansätze (1989)

ziehm academy

Intraoperative Dillatation auf P1/P2 unter Nutzung des Leistenzugangs einer vorangegangene TEA der Beckenetage

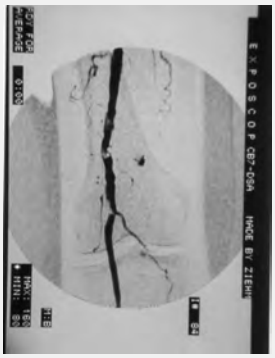

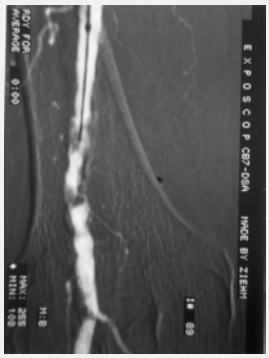

Hochgradige P1/P2 Stenose

GREBENHAINER KONZEPTE 89
G. Stelzer, L. Helmig, U. Ehresmann

Frühe Ansätze (1989)

ziehm academy

Intraoperative Korrektur (Fogartymanöver) in einem Venenbypass

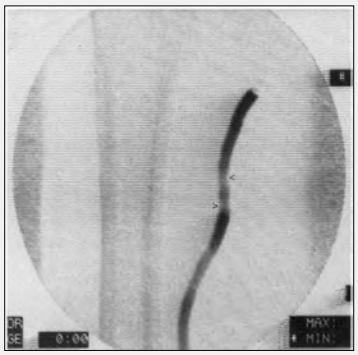

Gefäßverlauf dargestellt als MSA-DSA mittels KM-gefülltem Fogartyballon

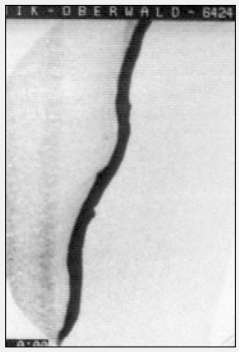

Intraoperative Kontrolle

GREBENHAINER KONZEPTE 89
G. Stelzer, L. Helmig, U. Ehresmann

Frühe Ansätze (1989)

ziehm academy

Intraoperative Kontrolle und Intervention bei Coronarbypässen

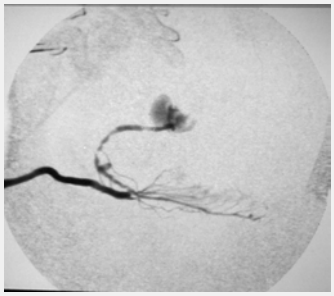

Ausstromkontrolle bei Verdacht auf intraoperativem Anastomosenverschluss

Prof. Brüggen (Linz)
G. Stelzer (Grebenhain)

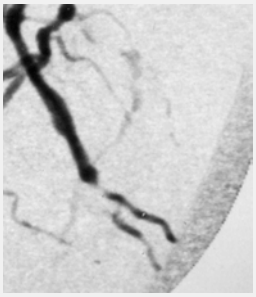

Kontrolldarstellung und sofortige Korrektur einer hochgradigen post-anastomotischen Stenose

Prof. Eisenmann (Strassburg)
G. Stelzer (Grebenhain)

Die frühen Jahre (ca. 1995 – 2005)

ziehm academy

1996 RSNA Eugene P. Pendergrass New Horizons Lecture

Ferenc A. Jolesz, MD

Image-guided Procedures and the Operating Room of the Future[1]

[1] From the Department of Radiology, Harvard Medical School, 75 Francis St, Boston, MA 02115, and the Division of MRI and Image Guided Therapy Program, Brigham and Women's Hospital, Boston, Mass. From the 1996 RSNA scientific assembly. Received February 10, 1997; revision requested March 12; revision received April 29; accepted May 5. The Image Guided Therapy Program is supported by grants from the National Institutes of Health, National Science Foundation, Defense Advanced Research Programs Agency, GE Medical Systems, and Sun Microsystems. **Address reprint requests to** the author.
© RSNA, 1997

JOLESZ, Ferenc A. 1996 RSNA Eugene P. Pendergrass New Horizons Lecture. Image-guided procedures and the operating room of the future.*Radiology*, 1997, 204. Jg., Nr. 3, S. 601-612.

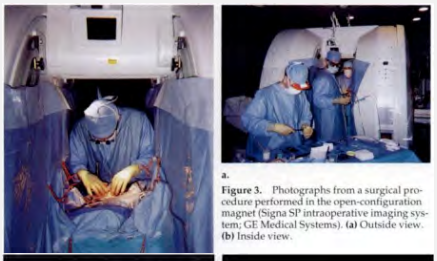

a.

Figure 3. Photographs from a surgical procedure performed in the open-configuration magnet (Signa SP intraoperative imaging system; GE Medical Systems). **(a)** Outside view. **(b)** Inside view.

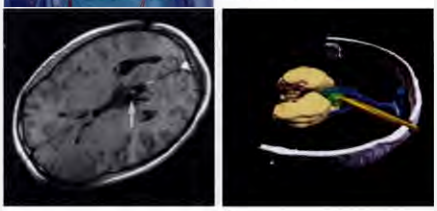

a. b.

Figure 5. Drainage of a pineal cyst with use of MR imaging guidance. **(a)** T1-weighted three-dimensional fast spoiled gradient-recalled acquisition in the steady state (SPGR) image (28/12, 30° flip angle) shows the tip of the needle (arrow points to the needle artifact) within the cyst. **(b)** Three-dimensional rendering from the volumetric data set demonstrates the cyst (green), thalami (tan), and surrounding veins (blue). The needle (yellow) was introduced into the cyst between the internal cerebral vein and the vein of Rosenthal.

Heute (2014)

ziehm academy

Uni-Klinikum Ulm (Prof. Gebhardt)

Heute (2014)

ziehm academy

Idealtypisches Konzept mit mobilem C-Bogen

Heute (2014)

ziehm academy

Die Realität in vielen Fällen

Example by Philips

Heute (2014)

ziehm academy

Die Realität in vielen Fällen

Example by Ziehm

Heute (2013)

ziehm academy

Wo stehen wir heute ? (2013)

ziehm academy

Minimal invasiver Ersatz der Aortenklappe

Wettbewerb der Features

ziehm academy

Z.B. Planungstool für TAVI-Prozeduren (z.B. PHILIPS)

Wettbewerb der Features

ziehm academy

Z.B. Planungstool für TAVI-Prozeduren (z.B. PHILIPS)

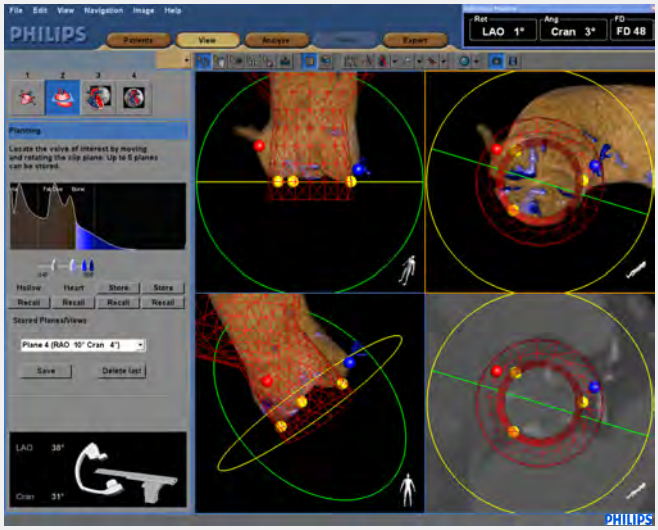

Wettbewerb der Features

ziehm academy

Z.B. Planungstool für TAVI-Prozeduren (z.B. PHILIPS)

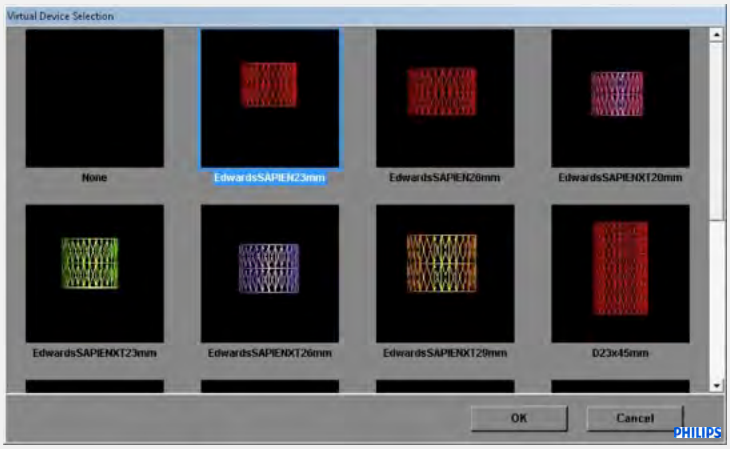

Wettbewerb der Features

ziehm academy

Z.B. Integrierte Konzepte von der Planung bis zur Nachsorge (EVAR)

Endovaskuläre Intervention mit (T)EVAR Assist

Planung
Optische Analyse der Patientenanatomie und Planung des Vorgehens.

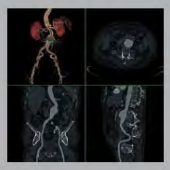

Detaillierte Visualisierung der Aorta-Anatomie und Durchführung von Bemaßungen durch vollautomatische Ausblendung der Knochen anhand von VesselIQ und Volume Viewer.

Intervention
Flexible Navigation per Bildgebung und präzise Steuerung des geplanten Eingriffs.

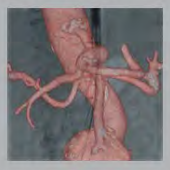

Perfekte Echtzeit-Steuerung der Katheterführung mit Innova Vision: Live-Bilder werden mit einem Klick mit 3D-Bildern von CT, MRT oder mit Rotationsbildern überlagert.

Kontrolle
Postoperative Beurteilung und regelmäßige Beobachtung

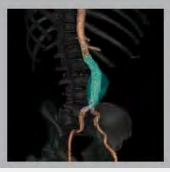

Beurteilung der Stentpositionierung mit Innova-3D-Bildgebung und post-operative Kontrolle. Monitoring des Befundes.

Wettbewerb der Features

ziehm academy

Z.B. Integrierte Konzepte von der Planung bis zur Nachsorge (TAVI)

TAVI mit Valve Assist

Planung
Optische Analyse der Patientenanatomie und Planung des Vorgehens.

Die exakte Bemaßung des Aortenbogens bei der Planung von Herzklappeneingriffen ist entscheidend für Instrumentenwahl und Ablauf der OP.

Intervention
Flexible Navigation per Bildgebung und präzise Steuerung des geplanten Eingriffs.



Hochpräzise 3D- Echtzeitführung mit Innova HeartVision zur exakten Positionierung beim Einsatz der Herzklappe. Plus Bewegungsminimierung durch EKG-Synchronisierung und Bildstabilisation.

Kontrolle
Postoperative Beurteilung und regelmäßige Beobachtung

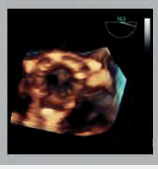

Beurteilung der endgültigen Positionierung per Angiographie und Utraschall – inklusive TTE, 2D oder 4D TEE und CardioICE.

Der Hybrid OP aus Sicht der Hersteller

ziehm academy

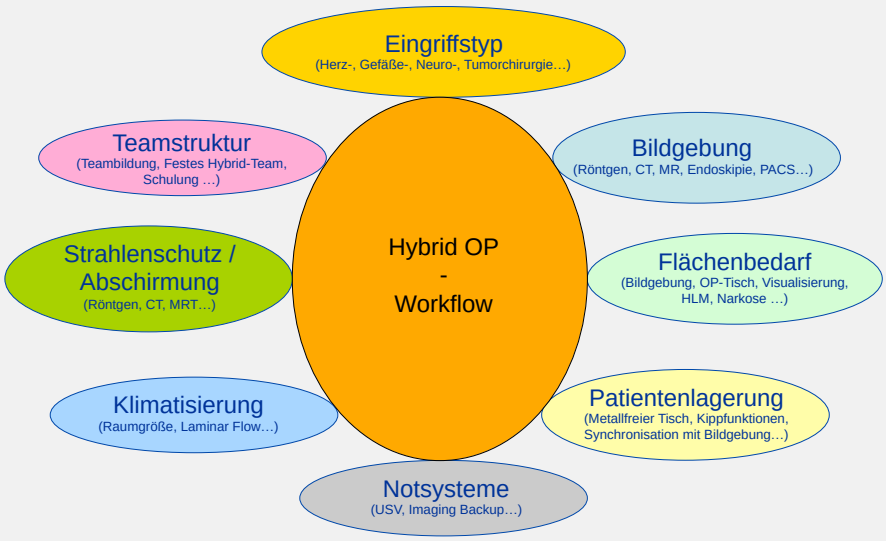

Zum guten Schluss !!!!!!!!